

УДК УДК 616.211-002.253

# Особливості риноцитограми у хворих з респіраторно-ольфакторними порушеннями

Н. О. Шушлягіна, Н. І. Горголь, Ібрагім Юнус Абделхамид, Я. В. Носова

Харківський Національний медичний університет, Україна

## Резюме

**Вступ.** В роботі розглядалися особливості риноцитограми у хворих при патології внутрішньоносових структур з респіраторно-ольфакторними порушеннями. Вивчення цитологічного дослідження слизової оболонки різних органів, зокрема, порожнини носа і навколоносових пазух має найважливіше прикладне значення в оториноларингології і відноситься до неінвазивного діагностичного методу. Він дозволяє лікарю визначати склад і кількість клітинних елементів в матеріалі і оцінювати їх стан (деструкцію, проліферацію, дистрофію, некроз і т. д.), констатувати напруженість реактивних здібностей організму, стежити за динамікою відновлення органів чи процесу загоєння в них.

**Мета роботи.** Провести аналіз особливостей риноцитограми у хворих при патології внутрішньоносових структур з респіраторно-ольфакторними порушеннями.

**Результати.** У хворих при патології внутрішньоносових структур з респіраторно-ольфакторними порушеннями в залежно від ступеня обструкції порожнини носа виявлялися особливості будови та кількості клітин респіраторного епітелію, яке свідчило про запальний процес.

Деякі зміни у вигляді відриву війок, вакуолізація цитоплазми, каріопікноз, каріорексис, каріолізис, голі ядра, нерівний контур цитоплазми відображали дистрофічні зміни війкового епітелію.

Крім того серед епітеліальних клітин також спостерігалися базальні епітеліоцити, які відносяться до малодиференційованих клітин, що беруть участь в процесах регенерації епітелію. Наявність в мазках великої кількості даних клітин свідчила про порушення трофічної і механічної функції СО, про ослаблення міжклітинного та епітеліо-мезенхімального поєднань, які відповідають як за цілісність міжклітинних контактів, так і за закріплення епітеліоцитів на базальній мембрані. Внаслідок таких подій, відбувається легке травмування епітелію, що і обумовлює виражену десквамацію базальних клітин.

В риноцитограмі був присутній слиз, також виявлялась бактеріальна і мікотична контамінація, що було слідством порушення захисної функції слизової оболонки.

**Висновки.** Слід зазначити, що при вивченні цитологічних препаратів, а саме в залежності від ступеня обструкції порожнини носа у хворих з респіраторно-ольфакторними порушеннями визначається переважання тих чи інших видів клітин з наявністю запальних елементів і мікроорганізмів, яке оцінюється як запальний (гостро-запальний, хронічно-запальний, хронічно-запальний із загостренням), десквамативний, атрофічний процес.

*Ключові слова:* риноцитограма; слизова оболонка носа; патологія внутрішньоносових структур.

ISSN 1812-7231 Клін. інформат. і Телемед. 2021, т. 16, вип. 17, сс. 00–00. <https://doi.org/>

## Вступ

Цитологічне дослідження слизової оболонки різних органів, зокрема, порожнини носа і навколоносових пазух — неінвазивний діагностичний метод, широко використовуваний в клінічній практиці [1, 2, 3].

Метод дозволяє лікарю визначати склад і кількість клітинних елементів в матеріалі і оцінювати їх стан (деструкцію, проліферацію, дистрофію, некроз і т. д.), констатувати напруженість реактивних здібностей організму, стежити за динамікою відновлення органів чи процесу загоєння в них [3]. На думку авторів, порушення аеродинаміки призводить до змін слизової оболонки з формуванням хронічного запалення порожнини носа [4–6]. У цьому разі відбувається порушення або зниження функціонування захисних механізмів з боку слизової оболонки носу, яке призводить до змін механізму ретикуляції епітелію та мікроциркуляції на рівні цитоморфологічної картини органу [7, 8].

У здорової людини виявляється невелика кількість клітин злущеного плоского епітелію, лімфоцити, плазмоцити, макрофаги, бактерії, що є необхідним для підтримки епітеліального бар'єру. Досконале дослідження цитологічного складу вмісту

є важливим чинником для визначення функціонального стану органу, уточнення діагнозу і вибору методу лікування.

Незважаючи на велику кількість робіт, присвячених проблемі діагностики та лікування хронічної патології внутрішньоносових структур з порушенням носового дихання та нюху, залишаються дискусійними питання оптимального методологічного обсягу [9–11]. Це спонукає дослідників до більш детального вивчення та співставлення матеріалів клінічного та цитологічного досліджень з метою розробки патогенетично обумовленого підбору комплексного лікування хворих з цією проблемою.

Тому, метою є дослідження функціонального стану носу у хворих при патології внутрішньоносових структур з респіраторно-ольфакторними порушеннями на основі вивчення цитологічних особливостей слизової оболонки.

## Матеріали та методи дослідження

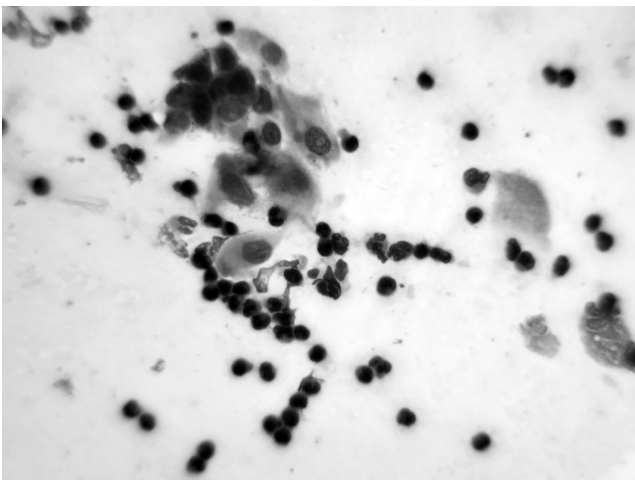
До дослідження залучено 145 хворих у віці 18–38 років (середній вік становив  $36,7 \pm 1,2$ ), у яких діагностовано зміни

внутришньоносових структур з різним ступенем назальної обструкції з порушенням функції дихання та нюху.

Усім хворим було проведено клінічне обстеження, яке включало скарги, анамнез захворювання, огляд ЛОР органів, проведення риноманометрії, ендоскопічне дослідження порожнини носа, носоглотки; КТ навколоносових пазух, яке виконували за допомогою конусно-променевого томографії в форматі 3D на апараті Vatech PaX-i3D, також цитологічне дослідження слизової оболонки носу. Критеріями включення в дослідження були наступні умови: відсутність хронічних захворювань серцево-судинної, дихальної, травної, сечовидільної систем, також обтяжена за цими захворюваннями спадковість.

Розподіл хворих по групах з патологією внутришньоносових структур і порушенням дихальної функції був такий: в першу групу (основну) увійшли 53 (36,6%) хворі зі зміною внутришньоносових структур і різним ступенем порушення функції носового дихання (аеродинамічний опір в межах  $2,6 \times 3,5$  кПа·с/л) та нюху, у яких тривалість захворювання склала 3–5 років; другу групу склали 48 (33,1%) хворих зі зміною внутришньоносових структур, частковою обструкцією порожнини носа (аеродинамічний опір в межах  $1,8 \times 2,7$  кПа·с/л), тривалість захворювання при цьому становила до 0,5 року; третю групу склали 44 (30,3%) хворих зі зміною внутришньоносових структур і різним ступенем порушення функції носового дихання і нюху (аеродинамічний опір в межах  $3,1 \times 3,9$  кПа·с/л), у яких тривалість захворювання склала термін до 1 міс.

Забір матеріалу у хворих 3-х груп з патологією внутришньоносових структур і порушенням дихальної та нюхової функції проводився вранці натщесерце стерильним одноразовим щітковим зондом зі слизової оболонки носу та наступним нанесенням слизу на предметне скло. Отриманий носовий вміст перенесли на знежирене предметне скло, прокочуючи зонд по його поверхні, але не втираючи, так як останнє призводить до більшого пошкодження клітин. Мазки висушували на повітрі або фіксували буферним розчином формаліну, або 95% спиртом, після чого фарбували за методом Романовського-Гімзи, який добре виявляє еозинофіли, нейтрофіли і базофіли. Спочатку мазки переглядали під малим збільшенням, що дозволило отримати загальне уявлення і виявити клітинні комплекси і розрізнені клітини. Детальне вивчення клітин здійснювали на збільшеннях  $\times 200$  та  $\times 400$ .



**Рис. 1.** Війчасті, також позбавлені повійок респіраторні клітини, ороговілі епітеліоцити, значна кількість лімфоцитів. 1-а підгрупа (до лікування). Мазок, забарвлення за Романовським-Гімзою.  $\times 400$

Дослідження риноцитограми (РЦГ) включало:

- вивчення складу епітеліального компоненту (базальні епітеліоцити, війковий, плоский епітелій, келихоподібні епітеліоцити);
- вивчення характеристик епітелію (проліферація, дистрофія, метаплазія);
- оцінювання виразності лімфоцитарної, плазматичної, еозинофільної, макрофагальної інфільтрації;
- визначення ступеню слизоутворення, атрофії, активності запального процесу (за виразністю нейтрофільної складової).

Крім того, в риноцитограмі визначали клітинну деструкцію, яка проявлялась розпадом цитоплазми і ядра [6].

## Результати дослідження Особливості структурних змін слизової оболонки носа на підставі вивчення риноцитограми у хворих 1-ої підгрупи

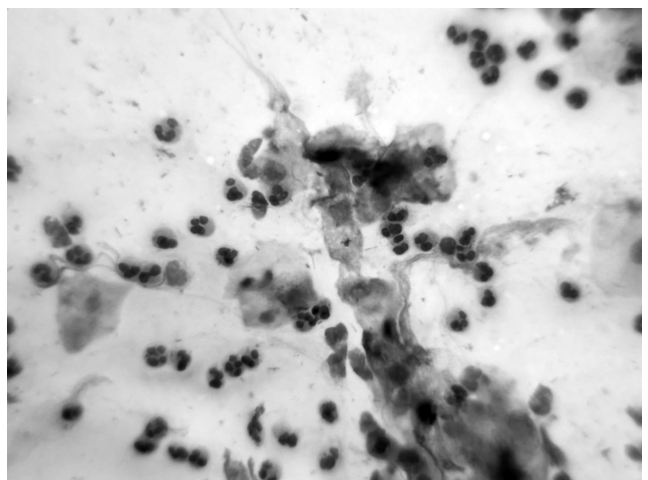
Аналіз риноцитограми показав, що епітеліальні клітини в препараті розташовувались пластами або розрізнено у вигляді окремих клітин. Серед них візуалізувалися війчасті, також позбавлені повійок респіраторні клітини, ороговілі епітеліоцити, також комплекси базальних епітеліоцитів (рис. 1).

Така мікроскопічна картина свідчила про підсилену десквамацію епітеліоцитів. Вивчення лейкоцитарного клітинного представництва у слизовій оболонці (СО) носу показало значну кількість нейтрофільних гранулоцитів, частково з явищами розпаду, і лімфоцитів (рис. 2).

В частині мазків відзначалась значна кількість еритроцитів (рис. 3).

Крім цього, в риноцитограмі був присутній слиз, також виявлялась бактеріальна (паличкова та кокова) і мікотична контамінація (гриби *Candida*) (рис. 4).

В даній досліджуваній групі аналіз риноцитограм дозволяв трактувати їх як хронічно-запальний тип із загостренням та десквамативно-атрофічний тип. Про це свідчать зміни виявлені в риноцитограмі з порушенням трофічних,



**Рис. 2.** Значна кількість нейтрофільних гранулоцитів, частково з явищами розпаду. 1-а підгрупа (до лікування). Мазок, забарвлення за Романовським-Гімзою.  $\times 400$

механічних і захисних властивостей слизової оболонки порожнини носа, наслідком чого виявилось ослаблення місцевого імунітету і бактеріальна контамінація, хронічний запальний (схильний до загострення) і десквамативно-атрофічний процес.

## Особливості структурних змін слизової оболонки носа на підставі вивчення риноцитограми у хворих 2-ої підгрупи

За аналізом риноцитограм відзначалась десквамація клітин циліндричного війкового епітелію. Метаплазія респіраторних клітин в плоскі епітеліоцити була не виразна, серед десквамованих епітеліальних клітин вони зустрічались у невеликій кількості (рис. 5).

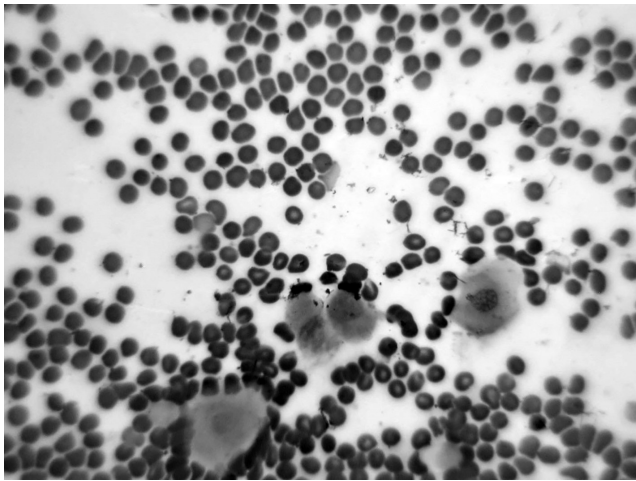


Рис. 3. Середньої кількості еритроцитів розташовані окремі плоскі епітеліоцити. 1-а підгрупа (до лікування). Мазок, забарвлення за Романовським-Гімзою.  $\times 400$

Що стосується епітеліоцитів базального типу, то і вони в риноцитограм були наявні у вигляді невеликих груп або одиноких клітин (рис. 6)

Кількість нейтрофільних гранулоцитів (деякі мали ознаки розпаду) (рис. 7) і лімфоцитів була збільшена, але меншою мірою, в порівнянні з 1-ю підгрупою, що поряд з іншими показниками є підтвердженням помірного порушення функціональної активності і морфологічної структури слизової оболонки носу. Еритроцити були представлені в риноцитограм невеликою кількістю, слиз в помірній кількості виявлявся на постійній основі. Бактеріальна (коки) та мікотична (*Candida*) контамінація мала місце в частині спостережень, але не була виразною.

Зміни в риноцитограм свідчать про помірні порушення функціональної активності і морфологічної структури слизової оболонки носу. Порівняно з першою підгрупою запальний процес мав характер хронічного без виразного загострення, бактеріально-мікотична контамінація була помірною і не на постійній основі. Тип риноцитограм можна трактувати як хронічний запальний.

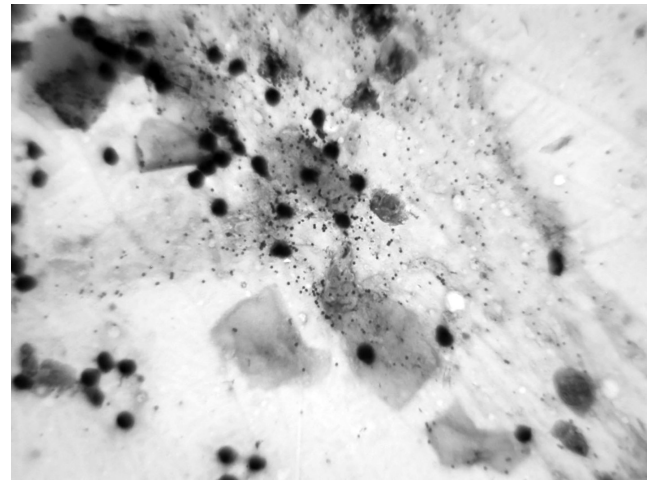


Рис. 4. Бактеріальне (кокове) обсіменіння. 1-а підгрупа (до лікування). Мазок, забарвлення за Романовським-Гімзою.  $\times 400$

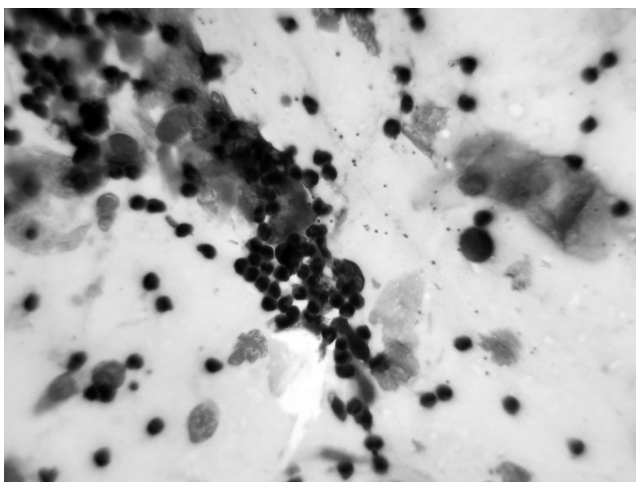


Рис. 5. Помірна десквамація респіраторних і плоских епітеліоцитів. Значна лімфоцитарна інфільтрація. 2-а підгрупа (до лікування). Мазок, забарвлення за Романовським-Гімзою.  $\times 400$

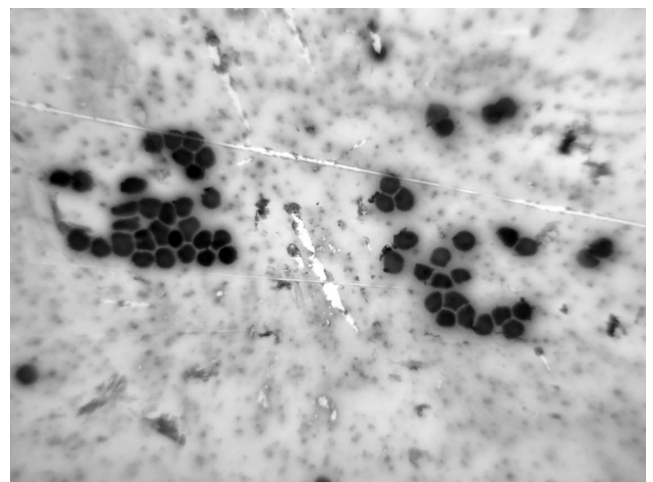
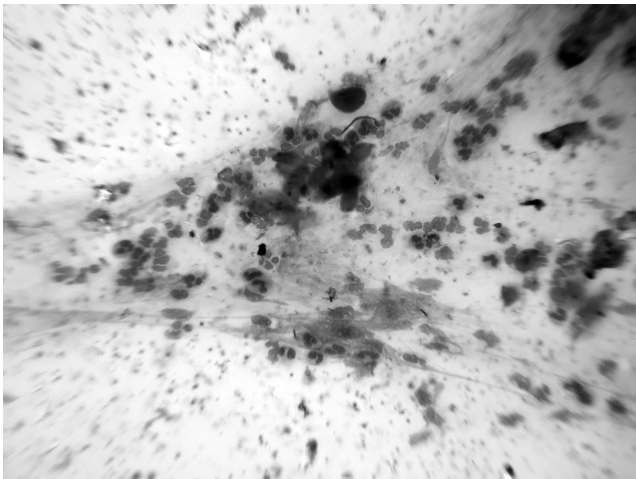
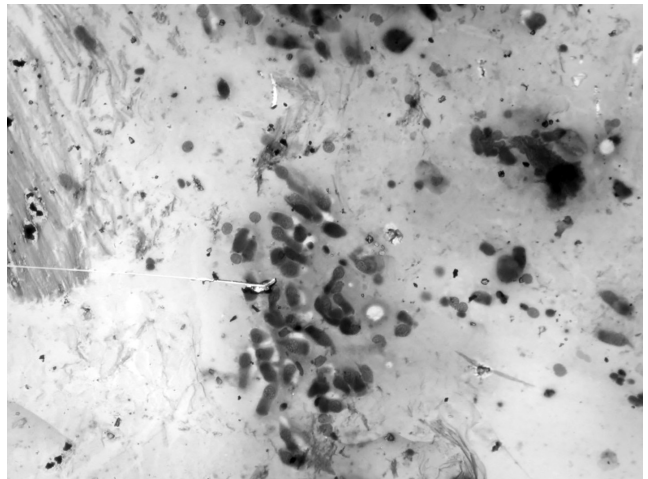


Рис. 6. Епітеліоцити базального типу у вигляді невеликих клітинних груп. 2-а підгрупа (до лікування). Мазок, забарвлення за Романовським-Гімзою.  $\times 400$



**Рис. 7. Нейтрофільні гранулоцити (деякі з явищами розпаду). 2-а підгрупа (до лікування). Мазок, забарвлення за Романовським-Гімзою. ×200**



**Рис. 8. Помірні дистрофічно-десквамативні процеси. Серед клітин розрізняється переважно війковий епітелій. 3-я підгрупа (до лікування). Мазок, забарвлення за Романовським-Гімзою. ×200**

## Особливості структурних змін слизової оболонки носа на підставі вивчення риноцитограми у хворих 3-ї підгрупи

Епітеліальні клітини в мазках розташовувались пластами різних розмірів або розрізнено у вигляді окремих клітин. У невеликій кількості виявлялися війковий епітелій і келихоподібні клітини, а плоскі епітеліоцити та базальні клітини, взагалі, були одиничними. Слиз, лімфоцити і нейтрофільні гранулоцити з явищами розпаду також були представлені незначною кількістю. Бактеріальна і мікотична флора виявлялися непостійно і були виражені слабо (рис. 8).

Аналіз риноцитограм свідчить про найбільшу збереженість функціонального і морфологічного стану слизової оболонки носу в даній групі спостережень. Риноцитограму за типом можна трактувати як гостро запальну, при цьому інтенсивність запалення слабка або помірна.

## Висновки

В мазках із порожнини носу виявлялися клітини респіраторного епітелію, що мали конічну форму, чітко помітну війкову облямівку на апікальному полюсі, хвістоподібно звужений базальний кінець, овальні або округлі ядра та базофільну цитоплазму. Збільшення кількості даних клітин здебільшого свідчило про запальний процес. Відрив війок, вакуолізація цитоплазми, каріопікноз, каріорексис, каріолізис, голі ядра, нерівний контур цитоплазми відображали дистрофічні зміни війкового епітелію.

Зустрічалися, хоча і рідко, келихоподібні клітини, що мали овально-округлу форму, слабо базофільну цитоплазму зі слизовими вакуолями та ексцентрично розташоване, подекуди сплющене ядро. Зменшення кількості келихоподібних клітин і дегенеративні зміни в них були ознаками, що притаманні атрофічному процесу в слизовій оболонці носа.

В риноцитограмі виявлялися метапластично змінені (плоскоклітинна метаплазія) клітини циліндричного епітелію, що характеризувалися втратою війок. Наявність великої кількості плоского епітелію в мазку свідчила про запальний процес, також про атрофію слизової оболонки порожнини носу.

Серед епітеліальних клітин також спостерігалися базальні епітеліоцити, які відносяться до малодиференційованих клітин, що беруть участь в процесах регенерації епітелію. Вони маленьких розмірів, величиною з лімфоцит, округлої або полігональної форми з гіперхромним, центрально розташованим ядром і базофільною цитоплазмою у вигляді вузького обідка. Наявність в мазках великої кількості даних клітин свідчила про порушення трофічної і механічної функції слизової оболонки, про ослаблення міжклітинного та епітеліо-мезенхімального поєднань, які відповідають як за цілісність міжклітинних контактів, так і за закріплення епітеліоцитів на базальній мембрані. Внаслідок таких подій, відбувається легке травмування епітелію, що і обумовлює виражену десквамацію базальних клітин.

В клітинному представництві на постійній основі спостерігалися нейтрофільні гранулоцити (нерідко з явищами розпаду) і лімфоцити. Велика кількість нейтрофільних гранулоцитів свідчила про гостре гнійне запалення, або загострення хронічного запального процесу. Переважання серед клітинних елементів лімфоцитів було притаманно хронічному запальному процесу. Крім того, в окремих спостереженнях зустрічати у великій кількості еритроцити, що доводило підвищену проникність судинної стінки слизової оболонки порожнини носа.

В риноцитограмі був присутній слиз, також виявлялась бактеріальна і мікотична контамінація, що було слідством порушення захисної функції слизової оболонки.

За результатами вивчення цитологічних препаратів, а саме в залежності від переважання в них того чи іншого виду клітин та наявності запальних елементів і мікроорганізмів тип риноцитограми ми оцінювали як запальний (гостро-запальний, хронічно-запальний, хронічно-запальний із загостренням), десквамативний, атрофічний.

Таким чином, цитологічне дослідження виявило зниження морфо-функціональних параметрів слизової оболонки носу у хворих 1-ї та 2-ї підгруп, які проявлялися поєднанням запальних, дистрофічно-десквамативних, атрофічних і метапластичних змін різних ступенів виразності. В 3-й підгрупі визначалась найбільша збереженість функціонального і морфологічного стану слизової оболонки носу.

Формування різного за характером перебігу та ступенем виразності патології внутрішньоносових структур з респіраторно-ольфакторними порушеннями пов'язано з запальними, дисциркуляторними і трофічними порушеннями в слизовій оболонці порожнини носу.

Дослідження проводилося з дотриманням національних норм біоетики та положень Гельсінської декларації (у редакції 2013 р.). Автори статті — Н. О. Шушляпіна, Н. І. Горголь, Ібрагім Юнусс Абделхамід, Я. В. Носова — підтверджують, що у них відсутній конфлікт інтересів.

## Література

1. Захарова Н. М., Шатохина С. Н., Свистушкин В. М., Ратова А. В., Шевчик Е. А., Голубовский Г. А., Цыбин А. А. Цитологическая картина слизистой оболочки полости носа и околоносовых синусов у пациентов с полипозным риносинуситом при проведении NO-терапии. Альманах клинической медицины, 2011, № 25, сс. 25–29.
2. Матвеева Л. А., Осин А. Я. Местный иммунитет при болезнях легких у детей. Томск, 1986, 104 с.
3. Арефьева Н. А., Кильсенбаева Ф. А., Азнабева Л. Ф. и др. Иммунологические исследования в ринологии, Уфа: «Башкортостан», 2005, 88 с.
4. Gelardi M., Fiorella M. L., Leo G., Incorvaia C. Cytology in the diagnosis of rhinosinusitis. *Pediatr Allergy Immunol*, 2007, vol. 18 (Suppl. 18), pp. 50–52.
5. Артюшкин С. А., Еремина Н. В., Андрианов А. В., Алексеев С. И., Барашкова С. В. Значение цитологического исследования отделяемого из носа у детей в практике оториноларинголога. *РО*, 2018, №6, вып. 97.
6. Standring Susan. *Gray's anatomy : the anatomical basis of clinical practice* (21 ed.). 2016, Elsevier Publ. pp. 556–565. ISBN 9780702052309.
7. Носова Я. В., Аврунин О. Г., Носова Т. В., Шушляпина Н. О., Кононенко Т. С. Разработка метода цитологической верификации в ринологии. Баку. 2016, сс. 141–142. SBN-9952-8091-0-7
8. Шушляпина Н. О. Оценка характеристик носового дыхания на микроуровне при диагностике респираторно-обонятельных нарушений. *Експериментальна і клінічна медицина*, 2018, № 4, вып. 81, сс. 17–24.
9. Шушляпина Н. О. Анализ влияния аэродинамических показателей носового дыхания при диагностике респираторно-обонятельных нарушений. *Клін. інформат. і Телемед.*, 2019, т. 13, вып. 14, сс. 74–80  
DOI: <https://doi.org/10.31071/kit2018.14.09>
10. Шушляпина Н. Анализ stanu мікроциркуляції у хворих на патологію внутрішньоносових структур при респіраторно-носових порушеннях. *Фотобіологія та фотомедицина*, 2019, № 28, сс. 54–61.  
<https://doi.org/10.26565/2076-0612-2019-28-06>
11. О. Г. Аврунін, Я. В. Носова, В. В. Семенець, В. О. Філатов, Н. О. Шушляпіна. Сучасні методи діагностики респіраторно-ольфакторної функції: монографія. Харків, ХНУРЕ, 2021, 149 с.

# Особенности риноцитогрaмм у больных с респираторно-ольфакторными нарушениями

Н. О. Шушляпіна, Н. І. Горголь, Ібрагім Юнусс Абделхамід, Я. В. Носова

Харьковский Национальный медицинский университет, Украина

## Резюме

**Введение.** В работе рассматривались особенности риноцитогрaмм у больных при патологии внутриносовых структур с респираторно-ольфакторными нарушениями. Изучение цитологического исследования слизистой различных органов, в частности, полости носа и околоносовых пазух имеет важнейшее прикладное значение в оториноларингологии и относится к неинвазивному диагностическому методу. Оно позволяет врачу определять состав и количество клеточных элементов в материале и оценивать их состояние (деструкцию, пролиферацию, дистрофию, некроз и т. д.), констатировать напряженность реактивных способностей организма, следить за динамикой обновления органов или процесса заживления в них.

**Цель работы.** Провести анализ особенностей риноцитогрaмм у больных при патологии внутриносовых структур с респираторно-ольфакторными нарушениями.

**Результаты.** У больных при патологии внутриносовых структур с респираторно-ольфакторными нарушениями в зависимости от степени обструкции полости носа выявлялись особенности строения и изменения количества клеток респираторного эпителия, что свидетельствовало о воспалительном процессе. Некоторые изменения в виде отрыва ресничек, вакуолизации цитоплазмы, кариопикноза, кариорексиса, кариолиза, голые ядра, неровный контур цитоплазмы отражали дистрофические изменения ресничного эпителия. Кроме того, среди эпителиальных клеток также наблюдались базальные эпителиоциты, которые относятся к малодифференцированным клеткам, участвующим в процессах регенерации эпителия. Наличие в мазках большого количества данных клеток свидетельствовало о нарушении трофической и механической функции слизистой, об ослаблении межклеточного и эпителио-мезенхимального сочетаний, отвечающих как за целостность межклеточных контактов, так и за закрепление эпителиоцитов на базальной мембране. В результате таких событий происходит травмирование эпителия, что и обуславливает выраженную десквамацию базальных клеток. В риноцитогрaмме присутствовала слизь, а также выявлялась бактериальная и микотическая контаминация, что явилось следствием нарушения защитной функции слизистой.

**Выводы.** Следует отметить, что при изучении цитологических препаратов, а именно в зависимости от степени обструкции полости носа у больных с респираторно-ольфакторными нарушениями определяется преобладание тех или иных видов клеток с наличием воспалительных элементов и микроорганизмов, которое оценивается как воспалительное (остро-воспалительный, хронически-воспалительный, хронически-воспалительный с обострением), десквамативный, атрофический процесс.

**Ключевые слова:** риноцитогрaмма; слизистая оболочка носа; патология внутриносовых структур.

# Features of rhinocytograms in patients with respiratory and olfactory disorders

N. O. Shushlyapina, N. I. Gorgol, Ibragim Yunuss Abdelkhamid, Ya. V. Nosova

Kharkiv National Medical University, Ukraine

e-mail: shushliapina\_nataliia775@ukr.net

## Abstract

**Introduction.** The peculiarities of rhinocytogram in patients with pathology of intranasal structures with respiratory-olfactory disorders were considered in the work. The study of cytological examination of the mucosa of various organs, in particular, the nasal cavity and paranasal sinuses is of paramount importance in otorhinolaryngology and is a non-invasive diagnostic method. It allows the doctor to determine the composition and amount of cellular elements in the material and assess their condition (destruction, proliferation, dystrophy, necrosis, etc.), to determine the intensity of the body's reactive abilities, to monitor the dynamics of organ renewal or healing.

**Purpose of work.** To analyze the features of the rhinocytogram in patients with pathology of intranasal structures with respiratory-olfactory disorders. **Results.** In patients with pathology of intranasal structures with respiratory-olfactory disorders, depending on the degree of obstruction of the nasal cavity revealed features of the structure and number of cells of the respiratory epithelium, which indicated an inflammatory process. Some changes in the form of cilia detachment, vacuolation of the cytoplasm, karyopyknosis, karyorexis, karyolysis, bare nuclei, uneven contour of the cytoplasm reflected dystrophic changes of the ciliated epithelium. In addition, basal epitheliocytes, which are poorly differentiated cells involved in epithelial regeneration, have also been observed among epithelial cells. The presence of a large number of these cells in the smears indicated a violation of trophic and mechanical function of CO, weakening of intercellular and epithelial-mesenchymal combinations, responsible for both the integrity of intercellular contacts and the fixation of epitheliocytes on the basement membrane. As a result of such events there is a slight injury of the epithelium, which causes severe desquamation of basal cells. The rhinocytogram showed mucus, as well as bacterial and fungal contamination, which was a consequence of impaired protective function of the mucosa.

**Conclusions.** It should be noted that in the study of cytological drugs, namely depending on the degree of obstruction of the nasal cavity in patients with respiratory olfactory disorders is determined by the predominance of certain cell types with inflammatory elements and microorganisms, which is assessed as inflammatory (acute-inflammatory, chronic inflammatory, chronic-inflammatory with exacerbation), desquamative, atrophic process.

*Key words:* Rhinocytogram; Nasal mucosa; Pathology of intranasal structures.

©2021 Institute Medical Informatics and Telemedicine Ltd, ©2021 Ukrainian Association for Computer Medicine, ©2021 Kharkiv medical Academy of Postgraduate Education. Published by Institute of Medical Informatics and Telemedicine Ltd. All rights reserved.

ISSN 1812-7231 *Klin. inform. teled.*, 2021, vol. 16, iss. 17, pp. 00–00. [https://doi.org/http://kit-journal.com.ua/en/index\\_en.html](https://doi.org/http://kit-journal.com.ua/en/index_en.html)

## References (11)

### Reference

- Zakharova N. M., Shatokhina S. N., Svistushkin V. M., Ratova A. V., Shevchik E. A., Golubovsky G. A., Tsybin A. A. [Cytological picture of the mucous membrane of the nasal cavity and paranasal sinuses in patients with polyposis rhinosinusitis during NO-therapy]. *Al'manakh klinicheskoy meditsiny* [Almanac of Clinical Medicine], 2011, no. 25, pp. 25-29. (In Russ.).
- Matveeva L. A., Osin A. Ya. *Mestnyy immunitet pri boleznyakh legkikh u detey*. [Local immunity in diseases of the lungs in children]. Tomsk, 1986, 104 p. (In Russ.).
- Arefieva N. A., Kielesenbaeva F. A., Aznzbeva L. F. and others. *Immunologicheskiye issledovaniya v rinologii*, [Immunological studies in Rhinology], Ufa, Bashkortostan Publ., 2005, 88 p. (In Russ.).
- Gelardi M., Fiorella M. L., Leo G., Incorvaia C. Cytology in the diagnosis of rhinosinusitis. *Pediatr Allergy Immunol*, 2007, vol. 18 (Suppl. 18), pp. 50–52.
- Artyushkin S. A., Eremina N. V., Andrianov A. V., Alekseenko S. I., Barashkova S. V. [The value of cytological examination of nasal discharge in children in the practice of an otorhinolaryngologist]. *RO*, 2018, no. 6, iss. 97. (In Russ.).
- Standring Susan. *Gray's anatomy : the anatomical basis of clinical practice* (21 ed.). 2016, Elsevier Publ. pp. 556–565. ISBN 9780702052309.
- Nosova Ya. V., Avrunin O. G., Nosova T. V., Shushlyapina N. O., Kononenko T. S. [Development of a method of cytological verification in rhinology]. Baku. 2016, pp. 14–142. (In Russ.). SBN-9952-8091-0-7
- Shushlyapina N.O. [Evaluation of the characteristics of nasal breathing at the micro level in the diagnosis of respiratory-olfactory disorders]. *Yeksperimental'na i klinichna meditsina* [Experimental and Clinical Medicine], 2018, no. 4, iss. 81, pp. 17–24. (In Russ.).
- Shushlyapina N. O. [Analysis of the influence of aerodynamic parameters of nasal breathing in the diagnosis of respiratory-olfactory disorders]. *Klinichna informatyka i Telemeditsyna* [Clinical Informatics and Telemedicine], 2019, vol. 13, iss. 14, pp. 74–80. (In Russ.).doi: <https://doi.org/10.31071/kit2018.14.09>
- Shushlyapina N.O. [Analysis of the state of microcirculation in patients with pathology of intranasal structures in respiratory and olfactory disorders]. *Fotobiologiya ta fotomeditsyna* [Photobiology and Photomedicine], 2019, № 28, pp. 54–61. (In Russ). <https://doi.org/10.26565/2076-0612-2019-28-06>
- Avrunin O. G., Nosova Y. V., Semenets V. V., Filatov V. O., Shushlyapina N. O. *Suchasni metody diahnozyky respiratorno-olfaktorno-yi funktsiyi: monohrafiya*. [Modern methods of diagnosis of respiratory-olfactory function: monograph]. Kharkiv, KhNURE Publ., 2021, 149 p. (In Ukr.).

### Листування

#### Н. О. Шушляпіна

Харківський національний медичний університет  
пр. Науки, 4, Харків, 61022, Україна  
тел.: +38 (067) 588 68 49  
ел. пошта: shushliapina\_nataliia775@ukr.net