

## ВОЗМОЖНОСТИ МЕТОДОВ ОПРЕДЕЛЕНИЯ КОНТУРОВ ВНУТРЕННЕГО УХА НА ТОМОГРАФИЧЕСКОМ ИЗОБРАЖЕНИИ

А.А.Пашенко, О.Г.Аврунин,

Харьковский национальный университет радиоэлектроники,  
просп. Ленина, 14, Харьков, 61000, Украина,  
e-mail: [andr.paschenko@gmail.com](mailto:andr.paschenko@gmail.com), [gavrun@list.ru](mailto:gavrun@list.ru)

**Annotation** – Described algorithms of inner ear segmentation on tomographical images. The segmentation of inner ear regions on multislice images will help to create a threedimensional model of inner ear that can be used in surgical treatment planning.

**Keywords** – medical imaging, inner ear, computer vision, segmentation, tomography

### ВВЕДЕНИЕ

Одна из основных целей цифровой обработки изображений – распознавание присутствующих на них объектов – сегментация, т.е. процесс разделения цифрового изображения на несколько сегментов и присвоения меток каждому пикселю изображения. Пиксели с одинаковыми метками имеют общие визуальные характеристики для упрощения и/или изменения представления изображения, чтобы его было проще и легче анализировать.

Распознавание структур внутреннего уха человека на томографических изображениях сопряжено с определенными трудностями: плотность структур совпадает или с плотностью костей, или с плотностью мягких тканей, низкая разрешающая способность. Недостаточная контрастность изображения, отсутствие однозначной классификации элементов на изображении не дают возможности автоматически определить принадлежность тех или иных структур к анатомической структуре внутреннего уха.

Применение специализированных алгоритмов для сегментации позволяет получать более качественное определение элементов на изображении по сравнению с автоматическими методами и намного более быстрое выполнение распознавания по сравнению с ручной сегментацией. Одновременное использование нескольких алгоритмов позволяет улучшать качество распознавания и получать более достоверные результаты. Такие алгоритмы разработаны для определения границ внутреннего уха. Целью работы является исследование результатов работы интер-

активного алгоритма сегментации внутреннего уха на томографических срезах для последующего использования полученных данных в построении объемных моделей слухового аппарата человека и последующего их применения в предоперационном хирургическом планировании.

### ВЫПОЛНЕНИЕ СЕГМЕНТАЦИИ

В связи с тем, что томографическое изображение изначально представляется в шкале серых тонов, для его сегментации необходимо применять алгоритмы, основанные на анализе интенсивности каждого пикселя. Величина интенсивности зависит от плотности структуры – чем выше плотность, тем ярче на изображении будет пиксель. Поскольку результаты выполненной сегментации сильно зависят от качества исходного изображения, то важно использовать томографические срезы с максимально высокой разрешающей способностью, что дает возможность получать более точные результаты распознавания. Для улучшения качества сегментации также необходимо провести предварительную обработку томографических изображений, состоящую из следующих шагов:

- регулировка контрастности – исходное томографическое изображение изначально слабоконтрастное, но с изменением этого параметра можно повысить разность между интенсивностями различных по плотности областей;
- задание пороговой величины яркости - используется для отсекаания очень ярких или темных частей изображения;
- повышение контурной резкости изображения – для более качественного вы-

деления границ внутреннего уха выполняется усиление контурной резкости, что позволяет лучше разграничить области с разными плотностями.

Процесс сегментации происходит в несколько этапов.

На первом этапе пользователь задает точку внутри области внутреннего уха на томографическом срезе (количество точек должно быть равно количеству предполагаемых полостей внутреннего уха на изображении). Это сделано для того, чтобы повысить точность определения областей, относящихся к слуховому аппарату, так как при автоматическом определении таких областей велика вероятность получить неудовлетворительный результат.

Эта точка может быть также выбрана автоматически с помощью алгоритма, предложенного в [1], принцип работы которого заключается в следующем: на изображении определяется квадрат размером  $n \times n$  и разделяется на 4 меньших квадрата, из которых выбирается квадрат с наибольшей (или наименьшей) интенсивностью для следующего цикла. Эти действия повторяются, пока не будет найдена точка с нужной величиной интенсивности.

На втором этапе с помощью алгоритма наращивания областей производится определение однородной области в окрестностях точки, заданной пользователем.

Идея метода наращивания областей состоит в анализе соседних с начальными точек в соответствии с некоторым критерием однородности (в данном случае, яркость в некотором диапазоне)

$$f(x, y, a, m) = \sum_{i+j} a_{ij} x^i y^j, \quad (1)$$

где  $(x, y)$  – координаты центра области с подобными точками,  $(x^i y^j)$  – соседние пиксели в 4х-связной области,  $a$  – критерий однородности,  $m$  – порядковый номер области. В последующем проанализированные точки, подходящие к другим пикселям, объединяются в одну общую область

$$C_k^* = \{(x, y) : (g(x, y) - f(x, y, a, m))^2 < \epsilon\}, \quad (2)$$

где  $C_k^*$  – конечная объединённая область

Поскольку на одном томографическом срезе может быть виден не один

участок, то необходимо установить несколько точек в местах, которые относятся к одной структуре, но на изображении разделены костными или мягкими тканями. Пример такого случая показан на рис. 1 – области, отображенные черным цветом, относятся к внутреннему уху, но на одном срезе они не могут быть автоматически распознаны как участки одной структуры.

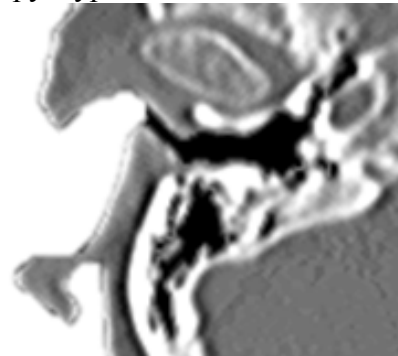

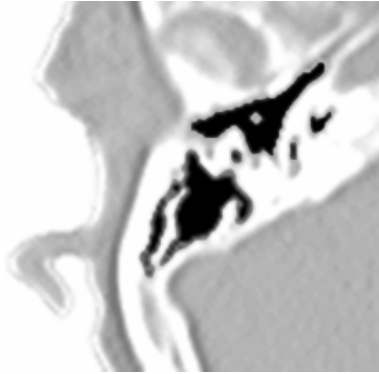
Рис. 1

Предусмотрена возможность связывания распознанных участков в одну область, которая и будет считаться отображением внутреннего уха на данном томографическом срезе.

На следующем этапе производится выделение пикселей, относящихся к границе сегментированных областей. Для этого для каждого элемента вспомогательного буфера проверяется 8-связная область. Если в ней присутствуют элементы, не принадлежащие распознанным участкам, то данный пиксель считается граничным, принадлежащем к контуру в плоскости среза.

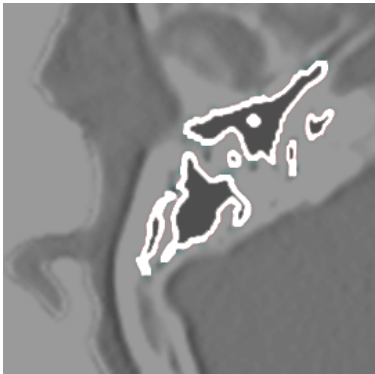В результате проведения сегментации (рис. 2) определены полости структур внутреннего уха (выделены черным цветом) и границы этих полостей (рис. 3). Такой подход позволяет безошибочно определять нужные области изображения так как при использовании только автоматических методов невозможно определить, к чему относятся те или иные полости или анатомические структуры на изображении.

Недостатком описанного способа сегментации является необходимость ручного определения областей, относящихся к внутреннему уху на всех срезах, что занимает довольно продолжительное время.



**Рис. 2**

Улучшить качество сегментации возможно за счет использования томографических снимков, полученных с помощью технологии MicroCT, которая дает возможность получить высокдетализированные снимки с большой разрешающей способностью.



**Рис. 3**

### ПРИМЕНЕНИЕ РЕЗУЛЬТАТОВ СЕГМЕНТАЦИИ

Для дальнейшего использования из полученной границы этой области с помощью метода активных контуров [2] создается модель контура, которая хорошо подходит для определения границ области. Это дает возможность последующего гибкого редактирования в случае неточностей при автоматическом определении границ области.

Полученные контуры будут использоваться для построения пространственной модели внутреннего уха, что позволит наглядно визуализировать конфигурацию анатомических структур и даст возможность изучить очаги патологий, определить возможности хирургического вмешательства, выполнять процедуры виртуального хирургического планирования [3]. Недостатком данного подхода является невы-

сокая детализация модели, вызванная ограниченной разрешающей способностью томографических снимков. Однако применение результатов сегментации MicroCT-снимков позволит использовать высокоточные сегментированные контуры внутреннего уха, что даст возможность строить анатомически точные модели.

### ВЫВОДЫ

В работе отображены этапы работы алгоритма интерактивной сегментации структур внутреннего уха на томографическом изображении. Применение специализированных алгоритмов для сегментации в сочетании с ручным указанием необходимых областей на изображении позволяет получить более качественное определение элементов. Объединение нескольких участков на одном томографическом срезе в одну область дает возможность построить общий контур внутреннего уха на каждом из срезов. Последующее преобразование всех контуров на срезах в активный контур позволит оперативно редактировать результаты сегментации в случае каких-либо ошибок. Улучшить качество сегментации и повысить точность определения границ внутреннего уха возможно с применением MicroCT-томографии, позволяющей получить томографические изображения высокого разрешения.

Перспективой работы является разработка максимально автоматизированных алгоритмов сегментации. Результаты планируется использовать при построении объемных моделей слухового аппарата человека.

1. Rolf Adams and Leanne Bischof. Seeded region growing. IEEE Transaction on Pattern Analysis and Machine Intelligence, 16(6):641-647, June 1994.

2. Michael Kass, Andrew Witkin, and Demetri Terzopoulos. Snakes: Active contour models. Int'l J. Computer Vision, pages 321-331, 1987

3. А.А.Пашенко, А.И.Бых, Н.Д.Евстратов. Анализ возможностей существующих программных средств для проведения виртуального планирования хирургических вмешательств на внутреннем ухе человека. //Техн. электродинамика. Тем. выпуск. 2011, - с.309-312.