

неможливо. Отже, необхідно розробити методи автоматичного виявлення ураження і сегментації.

**Ключові слова:** множинна мієлома, ураження кісток, обробка зображень, рання діагностика, пухлинне захворювання, сегментація, кістковий мозок.

Рецензент

Стаття

УДК 615.47:616.5-002

Трубицын А. А., Исаева О. А., Клименко В. А., Аврунин О. Г.

## ИНСТРУМЕНТАЛЬНЫЕ МЕТОДЫ ОЦЕНКИ СОСТОЯНИЯ КОЖИ ПРИ АТОПИЧЕСКОМ ДЕРМАТИТЕ

На сегодняшний день основным инструментом исследования в дерматологии являются клинические исследования, также широко применяется использование тестовых систем. Существенно дополняют картину диагностических исследований инструментальные способы оценки морфофункционального состояния кожи. Проведенный анализ существующих методов диагностики и исследования кожных заболеваний, в том числе и атопического дерматита, позволяет сделать вывод об актуальности проведения дальнейшего поиска, разработки и усовершенствований диагностических методов.

**Ключевые слова:** атопический дерматит, морфология кожи, инструментальные исследования, дерматоскопия.

**Постановка проблемы.** Атопический дерматит (АтД) - это генетически обусловленное заболевание, имеющее хронический рецидивирующее течение с определенной возрастной динамикой, клинически проявляется первичным зудом, папулами (в детстве - папуловезикулами) и лихенификацией в сочетании с другими признаками атопии. АД является чрезвычайно распространенным дерматозом, часто с тяжелым течением. В структуре кожных заболеваний частота АтД, по разным данным, составляет от 20 до 40 %. Как свидетельствуют результаты исследований, АтД чаще обнаруживают у молодых людей, чем у взрослых. Болеют представители обоих полов, несколько чаще женщины.

АД возникает у людей всего мира и всех рас. В течение последних десятилетий распространенность заболевания значительно увеличилась [1].

Современные критерии доказательной медицины предъявляют большие требования к достоверности средств медицинской диагностики и автоматизированной обработке результатов инструментальных исследований. Выбор таких средств и их усовершенствование являются непростыми задачами как для клинициста, так и для специалиста в области биомедицинской инженерии.

**Целью работы** является анализ современных методов инструментального исследования морфологии кожи при дерматозах, в том числе при АтД и оценка их возможностей для применения в клинической практике по современным критериям доказательной медицины.

**Анализ последних исследований и публикаций.** Основным инструментом исследования в дерматологии (в частности при диагностике АтД) долгое время оставался метод клинических исследований. Недостатком этого метода является субъективность. Важным шагом по пути повышения объективности метода клинических исследований было создание тестовых систем, позволяющих количественно оценить тяжесть процесса при

Режим доступа: <http://sap.pstu.edu>

хронических дерматозах и эффективность проводимой терапии. Одним из наиболее распространенных индексов в оценке проявлений АтД и основным инструментом для определения тяжести его протекания является индекс SCORAD[2]. Он включает комплексную оценку трех информационных блоков: распространенность кожных поражений, их выраженность или интенсивность и субъективные симптомы. Для оценки степени тяжести АтД был предложен индекс тяжести заболевания и площади поражения при экземе (EczemaAreaandSeverityIndex – EASI). ИндексEASI учитывает локализацию процесса и выраженность ключевых признаков: эритема, инфильтрация/папулы/отек, эксфолиация и лихенификация. Показано статистически значимое соглашение между индексом EASI и другими общепринятыми индексами оценки тяжести АтД, а также подчеркивается индивидуальная направленность индекса, обеспечивающая всестороннюю оценку состояния пациента.

В тоже время серьезными недостатками тестовых систем являются проблемы несогласованности различных специалистов в одномоментной оценке основных индексов тяжести и распространенности АтД, а также невозможность их использования в оценке безопасности терапии. Также тестовые системы ограничивают оценку состояния кожных покровов пациента только описанием очагов поражения, при этом кожа, свободная от высыпаний, остается вне поля зрения специалиста. Исследования, подтверждающие изменения невовлеченной кожи больных АтД, вызывают повышенный интерес, так как во многом остается неизвестным, какие триггерные факторы и какие конкретные механизмы запускают патологические процессы в клинически здоровой коже. Большое количество работ посвящено обработке медицинских оптических изображений, которые могут непосредственно использоваться в дерматологии для оценки состояния кожных покровов [3-5]. Тем не менее, учитывая сложность механизма зрительного восприятия, универсальных подходов к обработке и анализу диагностических не существует. Основными рекомендациями при этом остаются согласование методов предварительной обработки и сегментации изображений, а также адаптация их к последующим задачам описания и анализа изображений [6, 7].

Задача персонализации терапии, оценки ее эффективности и безопасности с учетом объективного состояния кожи может быть решена только на основе использования инструментальных методов оценки морфофункционального состояния кожи. Методы исследования морфологии кожи делятся на инвазивные и неинвазивные. К инвазивным методам относят: поскабливание, биопсию, гистологические исследования и др. К неинвазивным методам относят: дерматоскопию; оптическую когерентную томографию; конфокальную сканирующую лазерную микроскопию кожи; ультразвуковое исследование кожи.

Общепринятым методом изучения морфологии кожи остается эксцизионная или инцизионная биопсия, позволяющая изучать морфологию ткани на уровне клетки. Согласно гистологическим исследованиям воспалительных дерматозов, несоответствие ранее установленных диагнозов результатам гистологической диагностики составило 21 %[2]. В 7 % случаев предварительный клинический диагноз изначально вообще не был установлен и был впервые выявлен только после проведения гистологического исследования. Внедрение гистологической диагностики на основе использования видеоинформационных технологий (экспертной системы «ГИСТОДЕРМ») позволила повысить точность в установлении диагноза на 26,6 %. При высокой информативности метод имеет существенные недостатки, исключаящие его многократное и мультиочаговое использование. Ограниченные возможности морфологических исследований, очевидно, послужили причиной недостаточного объема информации о морфофункциональных особенностях клинически

Режим доступа: <http://sap.pstu.edu>

здоровой кожи больных хроническими дерматозами, отсутствие которой, с одной стороны, не позволяет составить полного представления о механизмах развития заболевания, а с другой – в полной мере оценить эффективность, а самое главное – безопасность существующих методов лечения [2].

Известен способ диагностики состояний дермы кожи с помощью анализа лазерных Мюллер-матричных изображений [8]. Мюллер-матричные изображения кожи получают следующим путем: по стандартной методике изготавливают тонкие гистологические срезы дермы кожи на специальном замораживающем микротоме; затем срезы размещают в оптической схеме, которая представлена на (рис. 1), где 1 – He-Ne лазер; 2 – колориметр; 3 – стационарная четвертьволновая пластинка; 5, 8 – механически подвижные четвертьволновые пластинки; 4, 9 – поляризатор и анализатор соответственно; 6 – объект исследования; 7 – микрообъектив; 10 – CCD камера; 11 – персональный компьютер. Облучение проводят откалиброванным пучком (радиус  $r = 104$  мкм) He-Ne лазера ( $\lambda = 0,6328$  15 мкм). С помощью поляризационного осветителя (четвертьволновой пластины 3, 5 и поляризатора 4) формируют соответствующие состояния поляризации освещающего пучка.

Поляризационные изображения гистологического среза образца дермы кожи формируются с помощью микрообъектива 7. Анализ изображений гистологических срезов дермы кожи проводят системой: четвертьволновая пластинка 8 - поляризатор 9. В результате получают лазерное Мюллер-матричное изображение биологического объекта - дермы кожи. Далее определяются статистические моменты 1-4 порядков. Проводят кросс-корреляционный анализ лазерных Мюллер-матричных изображений дермы кожи, то есть определяют коэффициент асимметрии корреляционного контура таких изображений. При значениях статистических моментов: 1-го порядка - меньше  $0,09 \pm 0,01$ ; 2-го порядка - более  $0,23 \pm 0,033$ ; 3-го порядка, более  $0,29 \pm 0,044$ ; 4-го порядка, более  $0,68 \pm 0,098$  и при значении коэффициента асимметрии корреляционного контура меньше  $0,93 \pm 0,014$  диагностируют патологическое состояние дермы кожи.

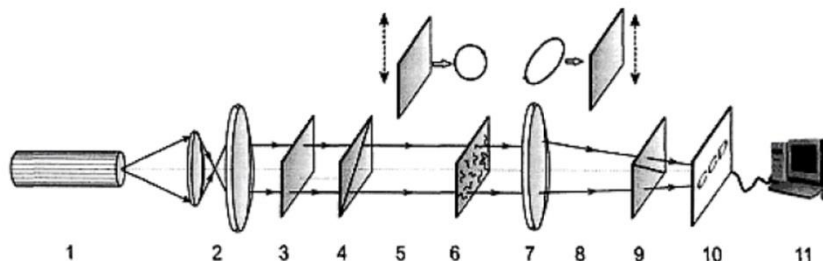


Рисунок 1 – Устройство для динамического клинико-инструментального наблюдения за пациентами с поражениями кожи [8]

- 1 – He-Ne лазер; 2 – колориметр; 3 – стационарная четвертьволновая пластинка;  
 5, 8 – механически подвижные четвертьволновые пластинки;  
 4, 9 – поляризатор и анализатор соответственно; 6 – объект исследования;  
 7 – микрообъектив; 10 – CCD камера; 11 – персональный компьютер

В диагностике дерматозов все большее значение приобретают дерматоскопические методы, особенно в случаях отсутствия возможности проведения гистологических исследований, сложности постановки диагноза, нечеткой клинической картины, атипичного течения заболевания. Данный подход является относительно новым, и показывает достаточно высокую специфичность - 88,0 % чувствительность 84,9 % [9]. К недостаткам метода относят: необходимость специального оборудования и подготовки специалистов;

невозможность фиксации в цифровом или ином формате результатов исследования при использовании самых распространенных моделей дерматоскопов; возможность определения преимущественно качественных параметров.

Оптическая когерентная томография (ОКТ) – неинвазивный метод диагностики, основанный на интерферометрическом детектировании обратного рассеянного света ближнего инфракрасного диапазона мощностью до 1,5 мВт, не повреждающего ткани.

Визуализацию структур кожи получают за счет регистрации рассеянной части зондирующего излучения от внутритканевых элементов, отличающихся друг от друга по показателям преломления и обратного рассеяния. Для этого при сканировании ткани оптическим лучом, проводится ряд осевых измерений в различных поперечных сечениях – как в аксиальном (в глубину), так и в латеральном (боковое). Преобразуя числовые данные в двухмерные изображения, получают поперечные срезы кожи на глубину 1,5 мм, окрашенные в псевдоцветной коричневой гамме, удобные для визуальной оценки. Преимуществами ОКТ являются возможность визуализировать слои эпидермиса и дермы, придатки кожи, дифференцировать основные патоморфологические процессы в коже, отслеживать их динамику, фиксировать полученные изображения в режиме реального времени, хранить и отправлять их на дальние расстояния. К недостаткам метода сложности в определении надежных ОКТ-отличий при опухолях и воспалительных процессах, недостаточно четкую визуализацию зоны дермо-эпидермального соединения, что препятствует точным измерениям толщины эпидермиса и дермы. Для проведения исследований методом ОКТ необходимо высокотехнологичное оборудование, которое имеется только в научных центрах и недоступно в широкой сети здравоохранения.

Конфокальная сканирующая лазерная микроскопия кожи (КСЛМ) заключается в освещении объекта острофокусированным пучком света, сканировании положения фокуса внутри объекта и последующем улавливании отраженного света через оптически соединенную апертуру (вкрапление). В качестве источника света могут быть использованы лучи видимого, инфракрасного или УФ-диапазона. Более длинные волны, близкие к инфракрасным, дают более низкое разрешение, сравнимое с разрешением коротких волн видимого спектра. С помощью КСЛМ можно получить изображение кожи с разрешением, приближенным к классической световой микроскопии, в условиях естественной гидратации и среды в реальном времени. Все результаты исследования могут быть сохранены в виде файлов с изображениями.

К преимуществам КСЛМ относят высокую разрешающую способность метода, однако ограниченная глубина исследования не позволяет получать точные изображения дермы, кроме самых поверхностных слоев, подкожной жировой клетчатки, регионарных лимфатических узлов, сосудов кожи. Также к недостаткам метода следует отнести высокую стоимость оборудования, технические сложности (громоздкая аппаратура, сложность трактовки изображений), возможность исследования только горизонтально ориентированных поверхностей.

К достоинствам ультразвуковых исследований кожи относят доступность оборудования, его относительная дешевизна, возможность многократного повторения и сохранения изображения в цифровом формате, высокая информативность, безопасность, безболезненность, что обуславливает приоритетное использование этого метода исследования тканей в скрининговых диагностических программах.

Известен способ дерматоскопической оценки тяжести ихтиоза с использованием алгоритма оценки основных морфологических микроскопических критериев поражения кожи, а именно для дерматоскопической оценки состояния кожного и сосудистого рисунка [10]. Поставленная задача решалась дерматоскопическим исследованием кожи, которое

Режим доступа: <http://sap.pstu.edu>

отличалось определением состояния эпителия на основе анализа кожного и сосудистого рисунков, что позволяло диагностировать заболевание на ранних стадиях и оценить степень его тяжести, сократить время обследования больных и назначить соответствующее лечение. Обнаруженные дерматоскопические признаки четко определяются при обследовании и результаты сохраняются на цифровых носителях.

## ВЫВОДЫ

Проведенный анализ методов исследования морфологии кожи позволяет констатировать, что для объективизации дерматологических исследований необходимо разрабатывать аппаратно-программные диагностические комплексы. Такие системы должны обладать возможностями автоматизированного анализа изображений и формирования предварительного диагноза на основе комплексных результатов обследований. Системы обработки таких изображений должны быть устойчивы к постановке диагноза по входным данным с учетом индивидуальной variability.

### *Список использованных источников:*

1. Коган, Б. Г. Атопічний дерматит : акцент на безпечності лікування / Б. Г. Коган // Український журнал дерматології, венерології, косметології. – 2013. – № 1 (48). – С. 81–89.
2. Зайнуллина, О. Н. Современные методы оценки состояния кожи при атопическом дерматите у детей / О. Н. Зайнуллина, З. Р. Хисматуллина, Д. В. Печкуров // Аллергология и иммунология в педиатрии. – 2017. – № 4 (51). – С. 4–9.
3. Построение персонализированной анатомической модели диафрагмы человека / В. Г. Дуденко, О. Г. Аврунин, М. И. Тымкович, В. В. Куринной // Експериментальна і клінічна медицина. – 2014. – № 2 (63). – С. 68–70.
4. Аврунин, О. Г. Определение степени инвазивности хирургического доступа при компьютерном планировании оперативных вмешательств / О. Г. Аврунин, М. Ю. Тымкович, Х. И. Фарук // Бионика интеллекта. – 2013. – № 2 (81). – С. 101–104.
5. Аврунин, О. Г. «Автоматизированный анализ количественных показателей треморографических данных для наблюдения динамики тремора» // Восточно Европейский журнал передовых технологий / О. Г. Аврунин, Т. В. Жемчужкина, Т. В. Носова. – 2011. – № 2/2 (50). – С. 17–21.
6. Шамраева, Е. О. Выбор метода сегментации костных структур на томографических изображениях / Е. О. Шамраева, О. Г. Аврунин // Бионика интеллекта: информация, язык, интеллект. – 2006. – № 2 (65). – С. 83–87.
7. Аврунин, О. Г. Опыт разработки биомедицинской системы цифровой микроскопии / О. Г. Аврунин // Прикладная радиоэлектроника. – 2009. – Т. 8, № 1. – С. 46–52.
8. Пат. 109839 Україна, МПК G 01 N 21/00, G 01 N 21/39 (2006.01). Спосіб діагностики станів дерми шкіри за допомогою аналізу мюллер-матричних зображень / Бойчук Т. М., Ушенко О. Г., Новаковська О. Ю., Григорішин П. М.; заявник Вищий державний навчальний заклад України «Буковинський державний медичний університет». – № u201602401; заявл. 12.03.2016; опубл. 12.09.2016, Бюл. № 17.
9. Макаренко, Л. А. Неинвазивная диагностика в дерматологии / Л. А. Макаренко // Российский журнал кожных и венерических болезней. – 2013. – № 2. – С. 40–45.
10. Пат. 110303 Україна, МПК A61B 8/08. Спосіб дерматоскопічної оцінки тяжкості іхтіозу / Дмитренко С. В., Степаненко В. І., Вернигородський С. В., Наліжитий А. А.; заявник

Вінницький національний медичний університет ім. М. І. Пирогова. – № а201412529; заявл. 21.11.2014; опубл. 10.12.2015, Бюл. № 23.

**Trubitsin A. O., Isaeva O. A., Klymenko V. A., Avrunin O. G.**

## **INSTRUMENTAL METHODS OF ASSESSMENT OF SKIN STATE AT ATOPIC DERMATITIS**

*Modern criteria of evidence-based medicine make great demands on the reliability of medical diagnostic tools and automated processing of instrumental research results. The selection of such tools and their improvement are not easy tasks for both the clinician and a specialist in the field of biomedical engineering. To date, the main tool of research in dermatology (in particular, in the diagnosis of atopic dermatitis) has long remained the method of clinical research, but the disadvantage of this method is subjectivity. The use of test systems is an important step towards improving the objectivity of the clinical trial method, which allows quantifying the severity of the process in chronic dermatosis and the effectiveness of the therapy. One of the most common indices in assessing the manifestations of atopic dermatitis and the main tool for determining the severity of its course is the SCORAD index. At the same time, the serious disadvantage of the test systems is the problem of inconsistency of various specialists in one-time evaluation of the main indexes of severity and the prevalence of atopic dermatitis. The task of personalizing therapy, assessing its effectiveness and safety, taking into account the objective state of the skin, can be solved on the basis of the use of instrumental methods for assessing the morphofunctional state of the skin. Methods of studying the morphology of the skin are divided into invasive and non-invasive. Invasive methods include: palpation, diascopy, histological studies, etc. Non-invasive methods include: dermatoscopy; optical coherent tomography; confocal scanning laser microscopy of the skin etc. The tendencies of modern medicine served as an incentive for the rapid development of new non-invasive methods for studying tissue morphology. The analysis of existing methods of diagnosis and research of skin diseases, including atopic dermatitis, allows us to conclude that the relevance of the further search, development and improvement of methods for research on skin manifestations of the disease in order to improve accessibility and reduce the cost of research.*

**Keywords:** *atopic dermatitis, skin morphology, instrumental studies, dermatoscopy.*

**Трубіцин О. О., Ісаєва О. А., Клименко В. А., Аврунин О. Г.**

## **ІНСТРУМЕНТАЛЬНІ МЕТОДИ ОЦІНКИ СТАНУ ШКІРИ ПРИ АТОПІЧНОМУ ДЕРМАТИТІ**

*Сучасні критерії доказової медицини пред'являють великі вимоги до достовірності засобів медичної діагностики і зв'язку з автоматизованою обробкою результатів інструментальних досліджень. Вибір таких засобів та їх удосконалення є непротими завданнями як для клініциста, так і для фахівця в області біомедичної інженерії. На сьогоднішній день основним інструментом дослідження в дерматології (зокрема при діагностиці atopічного дерматиту) довгий час залишався метод клінічних досліджень, однак недоліком цього методу є суб'єктивність. Використання тестових систем є важливим кроком на шляху підвищення об'єктивності методу клінічних досліджень, що дозволяє кількісно оцінити тяжкість процесу при хронічних дерматозах і ефективність проведеної терапії. Одним з найбільш поширених індексів в оцінці проявів atopічного дерматиту та основним інструментом для визначення тяжкості його перебігу є індекс*

Режим доступу: <http://sap.pstu.edu>

*SCORAD. У той же час серйозним недоліком тестових систем є проблема узгодженості різних фахівців в одномоментній оцінці основних індексів тяжкості і поширеності atopічного дерматиту. Завдання персоналізації терапії, оцінки її ефективності і безпеки з урахуванням об'єктивного стану шкіри може бути вирішене на основі використання інструментальних методів оцінки морфофункціонального стану шкіри. Методи дослідження морфології шкіри діляться на інвазивні та неінвазивні. До інвазивних методів відносять: пальпацію, поскаблівання, діаскопію, гістологічні дослідження та ін. До неінвазивних методів відносять: дерматоскопію; оптичну когерентну томографію; конфокальну скануючу лазерну мікроскопію шкіри; ультразвукове дослідження шкіри та ін. Тенденції сучасної медицини, що віддають пріоритет органозберігаючим технологіям, послужили стимулом для бурхливого розвитку нових неінвазивних методів дослідження морфології тканин.*

*Проведений аналіз існуючих методів діагностики і дослідження шкірних захворювань, в тому числі і atopічного дерматиту, дозволяє зробити висновок про актуальність проведення подальшого пошуку, розробки та удосконалень методів дослідження шкірних проявів захворювання з метою підвищення доступності та зниження вартості досліджень, а також підвищення точності діагностики.*

**Ключові слова:** atopічний дерматит, морфологія шкіри, інструментальні дослідження, дерматоскопія.

Рецензент: д-р физ.-мат. наук, проф. Бых А. И.

Статья поступила 21.02.2019 р.

УДК 616-073.75:681.31

Макиенко А. С., Аверьянова Л. А., Старенький В. П.

## ВОЗМОЖНОСТИ ПРИМЕНЕНИЯ АНТРОПОМОРФНЫХ РЕНТГЕНОВСКИХ ФАНТОМОВ ДЛЯ КОНТРОЛЯ КАЧЕСТВА РЕНТГЕНОГРАФИИ ОРГАНОВ ГРУДНОЙ КЛЕТКИ

*Проанализированы существующие подходы к обеспечению контроля качества рентгеновских изображений органов грудной клетки. Выявлены проблемы проверки качества рентгеновской визуализации анатомических структур грудной клетки, связанные с различиями технических условий рентгенографии. Единственным возможным путем решения этой проблемы является применение антропоморфных, тканезквивалентных фантомов торса человека, позволяющих получить тестовую рентгенограмму, подобную снимку человека. Проведен обзор существующих антропоморфных фантомов и программный анализ параметров их рентгенограмм, которые могут быть применены для проверки технических характеристик рентгеновских аппаратов с целью контроля качества получаемых рентгеновских снимков органов грудной клетки.*

**Ключевые слова:** рентгенография грудной клетки, качество рентгеновских изображений, антропоморфный фантом, тканезквивалентные материалы.

**Постановка проблемы.** Рентгенография органов грудной клетки (ОГК) является одним из самых распространенных видов рентгенографических исследований, позволяя врачам диагностировать различные заболевания легких и средостения. Ограничения возможностей или ухудшение эксплуатационных характеристик рентгеновских аппаратов приводит к снижению качества получаемых снимков, что приводит либо к диагностическим

Режим доступа: <http://sap.pstu.edu>