

ЛАЗЕРНЕ ВИДАЛЕННЯ ТАТУ

Пятенко М. Є., Богданов Д. С.

Науковий керівник – д. ф.-м. н., проф. каф. ФОЕТ Одаренко Є. М.
Харківський національний університет радіоелектроніки
(61166, Харків, пр. Науки 14, каф. Фізичних основ електронної техніки,
тел. 702-10-57)

e-mail: mykhailo.pietenko@nure.ua

Laser tattoo removal procedures are considered. Physical principles of this procedure are analyzed. Comparison of some laser types application for tattoo removal procedures is performed. Operational characteristics of lasers for these procedures are represented.

Одне із сучасних застосувань лазерів – медицина. В медицині лазери застосовують в хірургії (наприклад, при операціях на сітківці ока) як скальпель, для розрізу або руйнування хворих тканин без пошкодження здорових, нормальних тканин. Для спеціалізованої терапії – руйнування пухлин або пошкоджень. Для коагуляції (припікання) кровоносних судин для запобігання кровотечі. Лазеротерапія – унікальна технологія, що полягає в цілеспрямованій дії світлового потоку на живі тканини. У тканинах стимулюються різні біохімічні процеси, що приводить до оновлення мембран клітин.

В даній роботі розглядається фізичний принцип та техніка для видалення кольорових пігментів з під шкірою людини (рис. 1). Татуюванням є скупчення забарвлених сторонніх включень в різних шарах дерми, які надають шкірі стійкий неприродний колір [1, 2]. Татуювання можна розділити на травматичні, медичні, косметичні та декоративні. Професійні татуювання видалити найскладніше, тому що вони наносяться на велику глибину і можуть мати велику кількість кольорів.

Татуювання складаються з тисяч частинок пігменту, зважених в шкірі. В процесі загоєння дрібні чужорідні частинки видаляються зі шкіри, але частина їх злипається в більші і не може бути видалена природним шляхом, тому вони постійно зберігаються в пастках-лизосомах фагоцитуючих клітин. Швидкий нагрів цих укрупнених частинок коротким лазерним імпульсом призводить до фотомеханічного ефекту: зміни форми і фрагментації частинок пігменту [3]. У спеціальному дослідженні за допомогою комп'ютерного моделювання було показано, що фрагментація часток пігменту відбувається переважно за рахунок фотоакустичного ефекту, який посилюється при зменшенні тривалості імпульсу і зменшується з розміром частки.

Перше дослідження, присвячене порівнянню ефективності пикосекундного і наносекундного лазера для видалення тату, було проведено ще в 1998 році. Всі параметри випромінювання, крім тривалості імпульсу були ідентичними (флюенс, діаметр пучка). Було проведено по 4 процедури для 16 татуювань. Для пикосекундного Nd:YAG лазера (35 пс)

середній кліренс становив 6,7 за десятибальною шкалою проти 3,1 для наносекундного Nd:YAG лазера (10 нс).

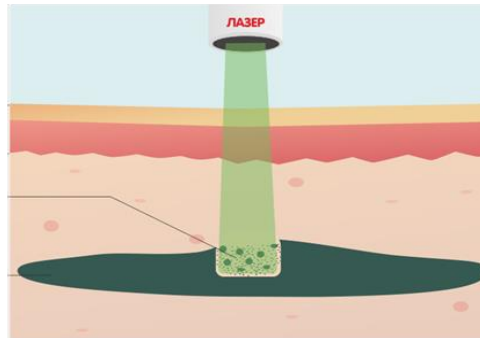


Рисунок 1 – Схема видалення татуювання за допомогою лазера

Порівнювалася також ефективність пікосекундного олександритового лазера 755 нм 750-900 пс з рубіновим і Nd:YAG лазерами для пацієнтів з темним кольором шкіри (III-VI тип по Фіцпатріку) для лікування різних пігментних порушень (лентіго, невуси різного типу, ПВП і ін.). Аналіз показав схожу ефективність пікосекундного і наносекундного лазерів, кліренс більше 50% був досягнутий після 4,12 і 5,46 ($P = 0,68$) для пікосекундного і наносекундного лазерів відповідно. При лікуванні наносекундними лазерами в 16% випадків було відзначено формування постійної діспігментації. Всі побічні ефекти пікосекундного лазера були тимчасовими.

В даний час проводяться дослідження пікосекундних Nd:YAG лазерів 1063 \ 532 нм для лікування пігментних уражень. Довжина хвилі 532 нм Nd:YAG лазерів ефективна для лікування пігментних епідермальних уражень, так як набагато сильніше поглинається меланіном, ніж випромінювання з довжиною хвилі 1064 нм, яке переважно застосовується для лікування глибоких дермальних поразок.

СПИСОК ДЖЕРЕЛ:

1. Alabdulrazzaq H., Brauer J. A., Bae Y. S., Geronemus R. G. Clearance of yellow tattoo ink with a novel 532-nm picosecond laser // *Lasers Surg Med.* – 2015. – vol. 47. – 285.
2. Armstrong M. L., Roberts A. E., Koch J. R. et al. Motivation for contemporary tattoo removal: a shift in identity // *Arch Dermatol.* – 2008. – vol. 144(7). – P. 879-884.
3. Aslam A., Owen C. M. Fashions change but tattoos are forever: time to regret // *Br J Dermatol.* – 2013. – vol. 169(6). – P. 1364-6.