

УДК 615.47

О. Г. АВРУНИН, М. Ю. ТЫМКОВИЧ

МЕТОД ПОСТРОЕНИЯ ВНУТРИМОЗГОВОЙ СИСТЕМЫ СТЕРЕОТАКСИЧЕСКИХ КООРДИНАТ НА ОСНОВЕ ЛОФТИНГОВОЙ МОДЕЛИ ТРЕТЬЕГО ЖЕЛУДОЧКА

Работа посвящена возможностям автоматизированной реконструкции модели третьего желудочка с последующим её использованием при нейронавигации, что позволяет выполнять построение внутримозговой системы стереотаксических координат по томографическим данным с учетом индивидуальной вариабельности пациента. В работе рассматриваются основные этапы по реконструкции лофтинговой модели по набору томографических горизонтальных срезов. Наглядно показана возможность автоматизированного построения лофтинговой модели третьего желудочка, с учетом определенных ограничений к исходным данным.

Ключевые слова: нейронавигация, стереотаксис, лофтинговая модель, третий желудочек, компьютерная томография, реконструкция, сегментация.

Введение. Одним из наиболее активно используемых методов доступа в нейрохирургии является стереотаксис [1-3]. Хирургические вмешательства, с использованием стереотаксиса обладают исключительной точностью введения хирургического инструмента к необходимой области мозга. Это позволяет использовать стереотаксические процедуры не только при биопсии участков мозга, дренаже полостей головного мозга, а и при функциональной нейрохирургии, к примеру, для борьбы с паркинсонизмом [4], эпилепсией [5] и т. п.

Стереотаксическая хирургия представляет собой метод хирургического вмешательства, при котором доступ к целевой структуре осуществляется с использованием пространственной системы координат, которая “привязана” к данным интроскопического исследования. Это совмещение позволяет проводить хирургическое вмешательство не только по классической схеме (рамный стереотаксис [6]), а и по безрамной [7].

© О. Г. Аврунин, М. Ю. Тымкович. 2015

В то же время, построение системы координат, используемой при хирургическом вмешательстве, является необходимой задачей. Используемая система координат должна, кроме всего прочего, должна еще и обеспечивать индивидуализацию представления внутреннего строения.

Анализ литературы и литературных источников. Наиболее полно в литературе освещены вопросы использования стереотаксических вмешательств в нейрохирургии [1-3].

Работа [8] посвящена разработке подхода по проведению специализированного хирургического вмешательства применительно к дренажу желудочков головного мозга. Для этого в работе описан алгоритм по расчету трепанационного отверстия и траектории операционного вмешательства.

В то же время в работе [9] рассматривается локализации хирургического инструмента с точки зрения безрамного стереотаксиса.

Кроме того, в работе [10] рассматривается возможность построения координатной системы путем совмещения положения специализированных легко детектируемых оптической системой объектов (маркеров) с их положением на этапе предоперационного хирургического исследования.

Значительное количество работ посвящено использованию внутримозговых структур для задания внутримозговой системы координат. Одной из таких структур является третий желудочек головного мозга [11-14].

Особый интерес вызывает работа [15], которая освещает вопросы, связанные с автоматическим определением анатомических ориентиров третьего желудочка по данным МРТ. Хотя следует принять во внимание то, что данная работа нацелена в основном на диагностирование, а не сопровождение хирургического вмешательства.

В то же время для большинства исследований основной целью является исследования в области использования уже готовых подходов к проведению стереотаксической процедуры и их апробация, а не построение внутримозговой системы стереотаксических координат по томографическим данным с учетом индивидуальной вариабельности пациента.

Также значительное число работ посвящено визуализации медицинских данных [16-18].

Цель работы и постановка задачи исследования. Таким образом, основной целью работы является визуализация базовых внутримозговых стереотаксических ориентиров по данным аксиальных томографических срезов, которая основана на применении лофтинговой математической модели.

Для достижения поставленной цели определены следующие задачи:

- автоматизировать процесс сегментации и анализа контуров третьего желудочка;
- обеспечить построение лофтинговой модели третьего желудочка;
- обеспечить расчет стереотаксических ориентиров.

Материалы и методы. В качестве исходных данных использовались наборы срезов СТ-исследования, которые были получены с компьютерного томографа Toshiba Aquilion 16 с пространствен-

ным разрешением с пространственным разрешением 0.355 мм и расстоянием между срезами 1.0 мм параллельно орбитомеатальной плоскости. Параметры проведения томографического исследования: напряжение трубки KVP=120 кВ, ток трубки AI=300 мА. Данные представлены набором томографических срезов, причем представленное в HFS виде, что указывает на положение пациента во время исследования – вперед головой, лежа на спине (Head First Supine). Кроме того, в качестве входных данных использовались лишь срезы содержащие желудочки головного мозга. Данные томографических исследований были получены у людей с возрастом более 21. В исследовании использовались цифровой методы обработки изображений, фильтрации, сегментации, а также трехмерной визуализации.

Весь томографический объем (рис. 1) представлен 3-х мерным набором вокселей рентгеновской плоскости $I(i, j, k)$ i, j, k представляют собой координатные индексы.

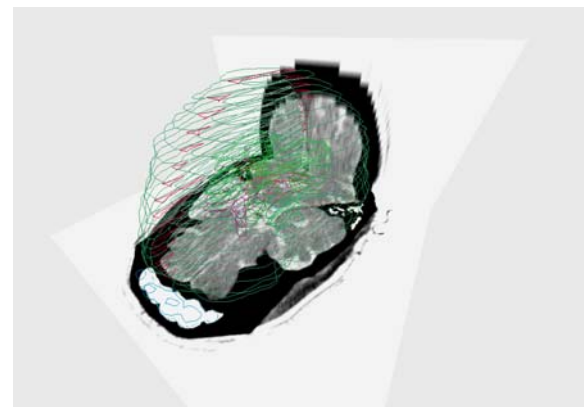


Рис. 1 – КТ срезы головы

Исходя из вышеизложенного, для обеспечения поставленных задач, а также опираясь на входные данные, это можно достичь путем построения следующей схемы (рис. 2).

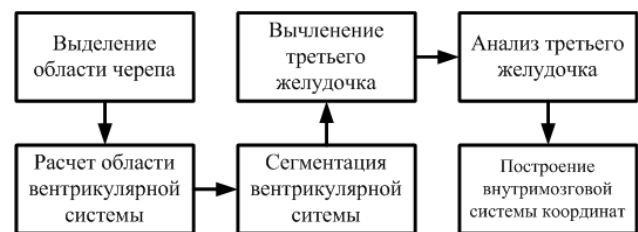


Рис. 2 – Блок схема построения внутримозговой системы координат

Построение лофтинговой модель третьего желудочка. Первой стадией является выделение области черепа, с целью ограничения исследуемого объема. Это возможно с использованием метода пороговой сегментации (1), с порогом $T_h=148 HU$.

$$I_s(i, j) = \begin{cases} 1, I(i, j) > T_h; \\ 0, I(i, j) \leq T_h, \end{cases} \quad (1)$$

где $I_s(i, j)$ – сегментированный срез области головы.

А также последующим выделением границ с использованием цифрового фильтра Собеля (2) и финальной сегментацией области головы (без учета носовых пазух и т.п.) на основе заливки.

$$I_d(i, j) = \sqrt{G_x(i, j) + G_y(i, j)} \quad (2)$$

где $I_d(i, j)$ – контурный срез области головы,

$G_x(i, j)$, $G_y(i, j)$ – приближенные производные по оси x и y .

Таким образом, осуществляется выделение области головы (рис. 3 б) по данным КТ среза (рис. 3 а).

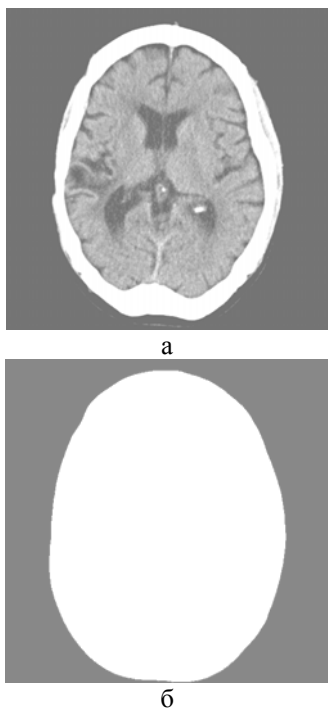


Рис. 3 – Томографические срезы : а – исходный срез; б – срез области головы

На следующем этапе необходимо аппроксимировать область головы эллипсом. Для этого осуществляется расчет ограничивающего прямоугольника, который описывается четырьмя координатами (X_{\min} , Y_{\min} , X_{\max} , Y_{\max}). Далее осуществляется сужение пространства ограничивающего прямоугольника (3).

$$\begin{cases} W_o = 0.6 \cdot W; \\ H_o = 0.6 \cdot H, \end{cases} \quad (3)$$

где W , H – ширина и высота ограничивающего прямоугольника области головы; W_o , H_o – ширина и высота ограничивающего прямоугольника области вентрикулярной системы;

Коэффициент 0,6 получен исходя из анализа данных 10 человек. Коэффициент не учитывает структурные изменения, которые могут быть связаны как с патологией, так и с индивидуальной изменчивостью разных этнических групп пола и др.

Исходя из ширины и высоты ограничивающего прямоугольника области вентрикулярной системы, рассчитываются полуоси эллипса, который определя-

ет (4) интересующую для сегментации область желудочков (рис. 4).

$$\frac{(x - x_c)^2}{a^2} + \frac{(y - y_c)^2}{b^2} = 1, \quad (4)$$

где a , b – полуоси эллипса; x_c , y_c – координаты центра эллипса.

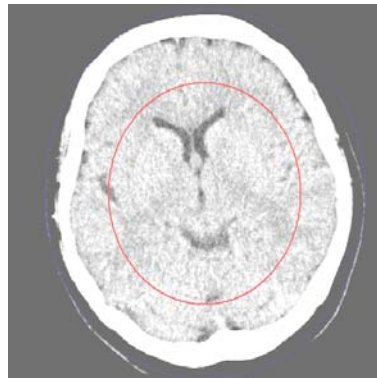


Рис. 4 – Отображение рассчитанной области вентрикулярной системы на срезе

Сегментация вентрикулярной системы осуществляется с помощью пороговой сегментации (1), но в качестве ограничения используются два порога $T_v^l = 10$ HU, $T_v^h = 20$ HU (5).

$$I_s(i, j) = \begin{cases} 1, & I(i, j) > T_v^l \text{ и } I(i, j) < T_v^h; \\ 0, & \text{иначе} \end{cases} \quad (5)$$

Для устранения помех (рис. 5 а) используется набор морфологических операций состоящих из морфологической эрозии и наращивания (рис. 5 б).

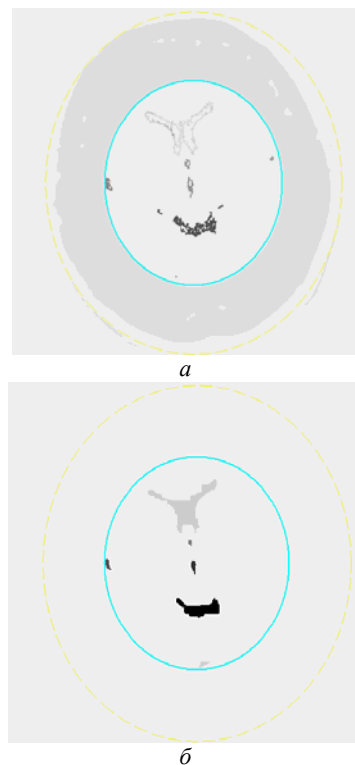


Рис. 5 – Иллюстрация устранения помех: а – срез до обработки; б – срез после обработки

Далее производится выделение третьего желудочка исходя из того, что третий желудочек находится в центре вентрикулярной системы. Поэтому определяется структура, центр масс (6) которой наиболее близок к центру вентрикулярной структуры (рис. 6 а, рис. 6 б, рис. 6 в).

$$C_m = \frac{\sum_{i=1}^N C_i}{N}, \tag{6}$$

где $C_i \in \mathbb{R}^2$ – i -ый элемент вентрикулярной структуры; N – количество элементов в структуре.

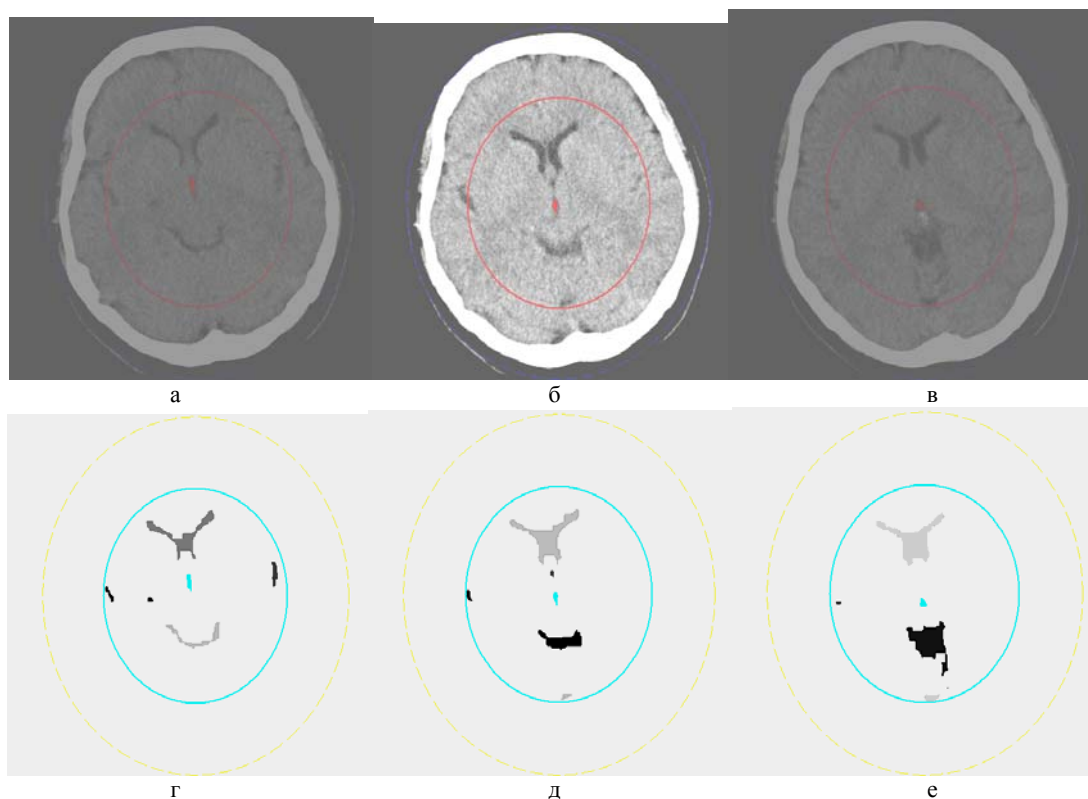


Рис. 6 – Иллюстрация выделения третьего желудочка на разных срезах: а, б, в – сегментированный участок третьего желудочка на исходном срезе; г, д, е – сегментированный участок желудочка на сегментированном срезе

Следует принять во внимание, что на определенных срезах, возникает ситуация, когда третий желудочек в горизонтальном сечении состоит из двух структур (рис. 7). Поэтому в соответствующих случаях необходимо производить сканирование.

По полученным сегментированным срезам третьего желудочка производится построение лофтинговой модели третьего желудочка. На первичном этапе сегментированный объем подвергается цифровой фильтрации с целью детектирования границ (2). Затем, производится векторизация полученной границы любым известным способом. На основе векторного контура желудочка соответствующего среза, осуществляется лофтинг (выдавливание) контура (рис. 8) с целью образования объема. При этом глубина лофтинга соответствует расстоянию между срезами.

По полученной лофтинговой модели вычисляются положения передней (СА) и задней комиссуры (СР). Середина отрезка СА-СР определяет начало координат, ортогональные векторы, один из которых коллинеарен вектору СА-СР, задают двумерную координатную систему. В качестве нулевой горизонтальной координаты используется номер среза желудочка, через который проходит СА-СР (рис. 7).

В свою очередь, векторное произведение задают третий единичный вектор трехмерной координатной системы.

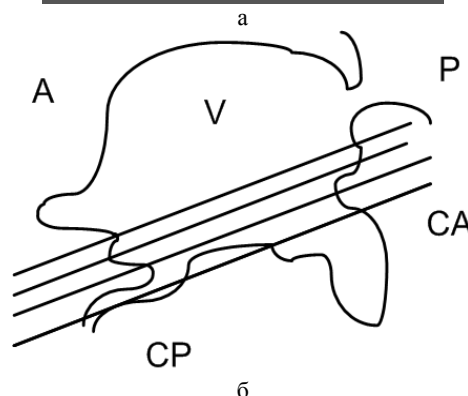
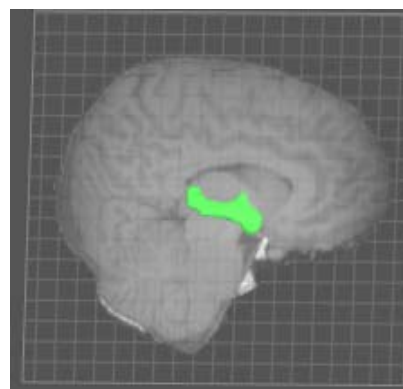


Рис. 7 – Третий желудочек: а – трехмерная визуализация; б – схематическое представление

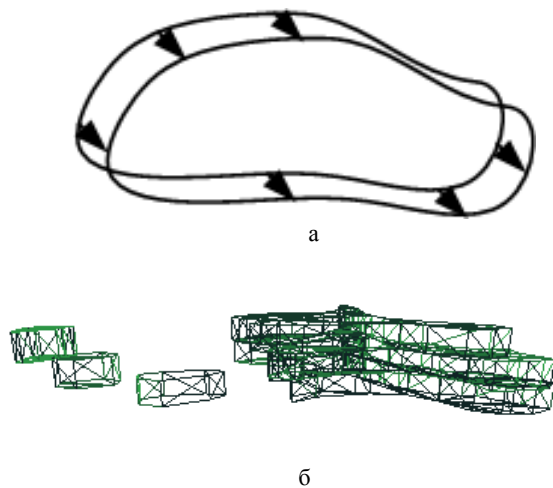


Рис. 8 – Лофтинг контура: а – схема лофтинга; б – лофтинговая проволочная модель

Выводы. В результате разработки вышеизложенного метода обоснованы ключевые этапы реконструкции трехмерной лофтинговой модели третьего желудочка, и построения, на основе этой модели, внутримозговой системы координат. Такими этапами являются :

- выделение области черепа;
- расчет области вентрикулярной системы головного мозга;
- сегментация вентрикулярной системы;
- вычленение третьего желудочка;
- анализ третьего желудочка;
- построение внутримозговой системы координат.

Каждый из этапов сокращает объем обрабатываемых данных. Так выделение области черепа позволяет ограничить анализируемую область томографического изображения в 2 раза. В свою очередь, расчет области вентрикулярной системы отсекает анализируемое пространство, в котором, что немало важно, присутствуют области границы извилин, имеющие такую же рентгеновскую плотность как и вентрикулярная система.

Выбраны основные методы сегментации, а именно: пороговая сегментация, с ограничением по анализируемому пространству. За счет использования DICOM изображений возможна пороговая фильтрация с фиксированным порогом (порогами) с предопределенными значениями рентгеновской плотности. Также, используются морфологические операторы для устранения шумовых областей изображения. При разработке метода основной сложностью являлось наличие пересечений значений рентгеновской плотности различными типами структур, но благодаря пространственному анатомическому разделению эту проблему удалось решить. В работе описаны ограничения возможностей определения аномальных конфигураций третьего желудочка, связанные с резкой бивентрикулярной гидроцефалией, тривентрикулярной гидроцефалией, тетраентрикулярной гидроцефалией, субарахноидальным кровоизлиянием и т.п.

Метод апробирован на 8 датасетах и полученные результаты свидетельствуют о потенциальной возможности использования данного подхода для построения внутримозговой системы координат для вы-

полнения функциональных вмешательств области промежуточного и среднего мозга.

Перспективным направлением дальнейших исследований является повышение степени автоматизации при наличии внутримозговых объемных процессов ведущих к искажению контуров желудочковой системы мозга.

Список литературы: 1. Pizzolato, G. Deep brain stimulation for movement disorders [Text] / G. Pizzolato, T. Mandat // *Frontiers in Integrative Neuroscience*. – 2012. – Vol. 6. – P. 1–6. 2. Ersahin, M. The Safety and Diagnostic Value of Frame-Based and CT-Guided Stereotactic Brain Biopsy Technique [Text] / M. Ersahin, N. Karaaslan, M. S. Gurbuz et al. // *Turkish Neurosurgery*. – 2011. – Vol. 21 (4). – P. 582–590. 3. Jenkinson, M. D. Management of cerebral metastasis: Evidence based approach for surgery, stereotactic radiosurgery and radiotherapy [Text] / M. D. Jenkinson, B. Haylock, A. Shenoy, D. Husband, M. Javadpour // *European Journal of Cancer*. – 2011. – Vol. 47. – P. 649–655. 4. Brontë-Stewart, H. Clinical motor outcome of bilateral subthalamic nucleus deep-brain stimulation for Parkinson's diseases using image-guided frameless stereotaxy [Text] / H. Brontë-Stewart, S. Louie, J. M. Henderson // *J. Neurosurgery*. – 2010. – Vol. 67 (4). – P. 1088–1093. 5. Crandall, P. H. Clinical Applications of Studies on Stereotactically Implanted Electrodes in Temporal-Lobe Epilepsy [Text] / P. H. Crandall, R. D. Walter, R. W. Rand // *Journal of Neurosurgery*. – 1963. – Vol. 20 (10). – P. 827–840. 6. Stieglitz, L. H. The Silent Loss of Neuronavigation Accuracy: A Systematic Retrospective Analysis of Factors Influencing the Mismatch of Frameless Stereotactic Systems in Cranial Neurosurgery [Text] / L. H. Stieglitz, J. Fichtner, R. Andres, P. Schucht et al. // *Neurosurgery*. – 2013. – Vol. 72. – P. 796–807. 7. Holl, E. M. Improving Targeting in Image-Guided Frame-Based Deep Brain Stimulation [Text] / E. M. Holl, E. A. Petersen, T. Foltyniec, I. Martinez-Torres et al. // *Neurosurgery*. – 2010. – Vol. 67. – P. 437–447. 8. Clayman, D. Stereotactic instrument guided placement [Text] / D. Clayman, T. Q. Nguyen // *United States Patent*. – 1994. – 10 p. 9. Barnett, G. H. Intraoperative localization using an armless, frameless stereotactic wand [Text] / G. H. Barnett, M. D. Donald, W. Kromos et al. // *J. Neurosurg*. – 1993. – Vol. 78. – P. 510–514. 10. Maurer, C. R. Apparatus and method for registration of images to physical space using a weighted combination of points and surfaces [Text] / C. R. Maurer, R. J. Maciunas, J. M. Fitzpatrick // *United States Patent*. – 2003. – 16 p. 11. Caire, F. Subthalamic Nucleus Location: Relationships between Stereotactic AC-PC-Based Diagrams and MRI Anatomy-Based Contours [Text] / F. Caire, L. Ouchchane, J. Coste, J. Gabrillargues et al. // *Stereotactic and Functional Neurosurgery*. – 2009. – Vol. 87. – P. 337–347. 12. Kurtcuoglu, V. Computational investigation of subject-specific cerebrospinal fluid flow in the third ventricle and aqueduct of Sylvius [Text] / V. Kurtcuoglu, M. Soellinger, P. Summers, K. Boomsma et al. // *Journal of Biomechanics*. – 2007. – Vol. 40. – P. 1235–1245. 13. Chibbaro, S. Neuroendoscopic management of posterior third ventricle and pineal region tumors: technique, limitation, and possible complication avoidance [Text] / S. Chibbaro, F. D. Rocco, O. Makiese, A. Reiss et al. // *Neurosurg*. – 2012. – Vol. 35. – P. 331–340. 14. Chen, F. Optimal entry point and trajectory for endoscopic third ventriculostomy: evaluation of 53 patients with volumetric imaging guidance [Text] / F. Chen, P. Nakaji // *J. Neurosurg*. – 2012. – Vol. 116. – P. 1153–1157. 15. Chech, P. Automatic Identification of Critical Landmarks on the Third Ventricle [Text] / P. Chech, P. C. Cattin, G. Szekely // *Informatik*. – 2006. – P. 459–466. 16. Тьмкович, М. Ю. Способ реконструкции интактной поверхности хирургических доступов [Текст] / М. Ю. Тьмкович, О. Г. Аврунин, Х. И. Фарук // *Восточно-Европейский журнал передовых технологий. Информационно-управляющие системы*. – 2014. – № 9(70). – С. 37–41. 17. Книгавко, Ю. В. Компьютерное планирование пластических вмешательств методом деформации полигональной модели лица человека [Текст] / Ю. В. Книгавко // *Восточно-Европейский журнал передовых технологий. Информационные технологии*. – 2013. – № 2(61) – С. 11–16. 18. Кисельова, О. Г. Системи тривимірної візуалізації медичних зображень [Текст] / О. Г. Кисельова, О. О. Швець, Є. А. Настенко // *Східно-Європейський журнал передових технологій. Прикладні інформаційні технології*. – 2011. – № 10(50). – С. 16–20.

Bibliography (transliterated): 1. Pizzolato, G., Mandat, T. (2012). Deep brain stimulation for movement disorders. *Frontiers in Integrative Neuroscience*, 6, 1–6. 2. Ersahin, M., Karaaslan, N., Gurbuz, M. S. et al. (2011). The Safety and Diagnostic Value of Frame-Based and CT-Guided Stereotactic Brain Biopsy Technique. *Turkish Neurosurgery*, 21

- (4), 582–590. **3.** *Jenkinson, M. D., Haylock, B., Shenoy, A.* et al. (2011). Management of cerebral metastasis: Evidence based approach for surgery, stereotactic radiosurgery and radiotherapy. *European Journal of Cancer*, 47, 649–655. **4.** *Brontë-Stewart, H., Louie, S., Henderson, J. M.* (2010). Clinical motor outcome of bilateral subthalamic nucleus deep-brain stimulation for Parkinson's diseases using image-guided frameless stereotaxy. *J. Neurosurgery*, 67 (4), 1088–1093. **5.** *Crandall, P. H., Walter, R. D., Rand, R. W.* (1963). Clinical Applications of Studies on Stereotactically Implanted Electrodes in Temporal-Lobe Epilepsy. *Journal of Neurosurgery*, 20(10), 827–840. **6.** *Stieglitz, L. H., Fichtner, J., Andres, R.* et al. (2013). The Silent Loss of Neuronavigation Accuracy: A Systematic Retrospective Analysis of Factors Influencing the Mismatch of Frameless Stereotactic Systems in Cranial Neurosurgery. *Neurosurgery*, 72, 796–807. **7.** *Holl, E. M., Petersen, E. A., Foltynie, T.* et al. (2010). Improving Targeting in Image-Guided Frame-Based Deep Brain Stimulation. *Neurosurgery*, 67, 437–447. **8.** *Clayman, D., Nguyen T.Q.* (1994). Stereotactic instrument guided placement. United States Patent, 10. **9.** *Barnett, G. H., Donald, M. D., Kromos, W.* et al. (1993). Intraoperative localization using an armless, frameless stereotactic wand. *J. Neurosurg*, 78, 510–514. **10.** *Maurer, C. R., Maciunas, R. J., Fitzpatrick, J. M.* (2003). Apparatus and method for registration of images to physical space using a weighted combination of points and surfaces. United States Patent, 16. **11.** *Caire, F., Ouchchane, L., Coste, J.* et al. (2009). Subthalamic Nucleus Location: Relationships between Stereotactic AC-PC-Based Diagrams and MRI Anatomy-Based Contours. *Stereotactic and Functional Neurosurgery*, 87, 337–347. **12.** *Kurtcuoglu, V., Soellinger, M., Soellinger, M.* et al. (2007). Computational investigation of subject-specific cerebrospinal fluid flow in the third ventricle and aqueduct of Sylvius. *Journal of Biomechanics*, 40, 1235–1245. **13.** *Chibbaro, S., Rocco, F. D., Makiese, O.* et al. (2012). Neuroendoscopic management of posterior third ventricle and pineal region tumors: technique, limitation, and possible complication avoidance. *Neurosurg*, 35, 331–340. **14.** *Chen, F., Nakaji, P.* (2012). Optimal entry point and trajectory for endoscopic third ventriculostomy: evaluation of 53 patients with volumetric imaging guidance. *J. Neurosurg*, 116, 1153–1157. **15.** *Chech, P., Cattin, P. C., Szekely, G.* (2006). Automatic Identification of Critical Landmarks on the Third Ventricle. *Informatik*, 459–466. **16.** *Тымкович, М., Аврунин, О., Фарук, Н.* (2014). Reconstruction method of the intact surface of surgical accesses. *Eastern-European Journal of Enterprise Technologies. Information and Controlling System*, 4, 9(70), 37–41. **17.** *Knigavko, Y. V.* (2013). Computer planning of plastic interventions by deformation of a polygonal model of a human face. *Eastern-European Journal of Enterprise Technologies. Information Technology*, 1, 2(61), 11–16. **18.** *Kise-lova, O. G., Nastenka, Y. A., Shvets, O. O.* (2011). Systems of three-dimensional visualization of medical images. *Eastern-European Journal of Enterprise Technologies. Applied Information Technologies*, 2, 10(50), 16–20.

Поступила (received) 20.12.2015

Відомості про авторів / Сведения об авторах / About the Authors

Аврунин Олег Григорьевич – доктор технічних наук, Харківський національний університет радіоелектроніки, професор, професор кафедри "Біомедицинської інженерії"; Україна, г. Харків, пр. Науки, 14, 61166; тел.: 050-598-00-86; e-mail: gavrun@list.ru.

Тымкович Максим Юрьевич – Харківський національний університет радіоелектроніки, асистент кафедри "Біомедицинської інженерії"; Україна, г. Харків, пр. Науки, 14, 61166; тел.: 050-148-27-45; e-mail: maxim_tymkovich@ukr.net.